

29/01/2016

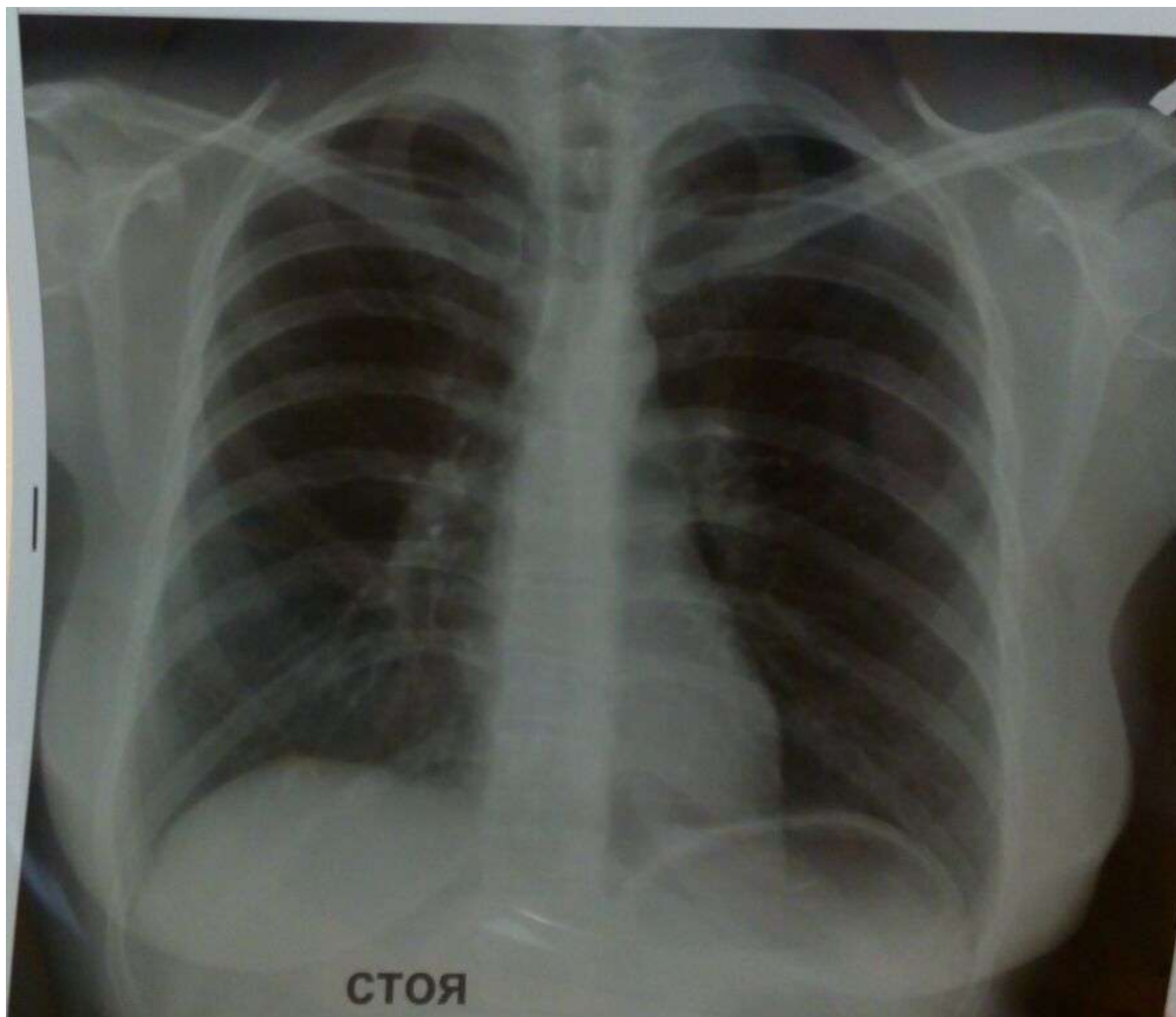- Женщина, 30 лет, заболела 26/01, 3 дня лихорадки (38,5)
- 28/01 – начало антибактериальной терапии
- 29/01 развивается одышка (ЧД - 25), прогрессирует слабость
- Поступает в приемное отделение

- Из анамнеза: у дочери трех лет лихорадка в течение 3-х дней (начало антибактериальной терапии с 3-го дня заболевания – клиническое улучшение)

29/01/2016

- При осмотре:
- ЧД – 25 в мин, АД 115/70, Т-37,5, SpO2 = 98%
- Кожные покровы бледные, аускультативно над легкими – дыхание жесткое, проводится по всем полям, хрипов нет

Рентгенограмма
ОГК,
3 день
заболевания



Диагноз? Ваша тактика?

Сезон гриппа 2015-2016

Зав. каф., д.м.н. Д.И. Абдулганиева

Асс., к.м.н. Н.Г. Шамсутдинова



Основные клинические синдромы

- Респираторный синдром
- Астенический синдром
- Интоксикационный синдром
- Абдоминальный синдром+синдром диареи

Клинические варианты манифестации

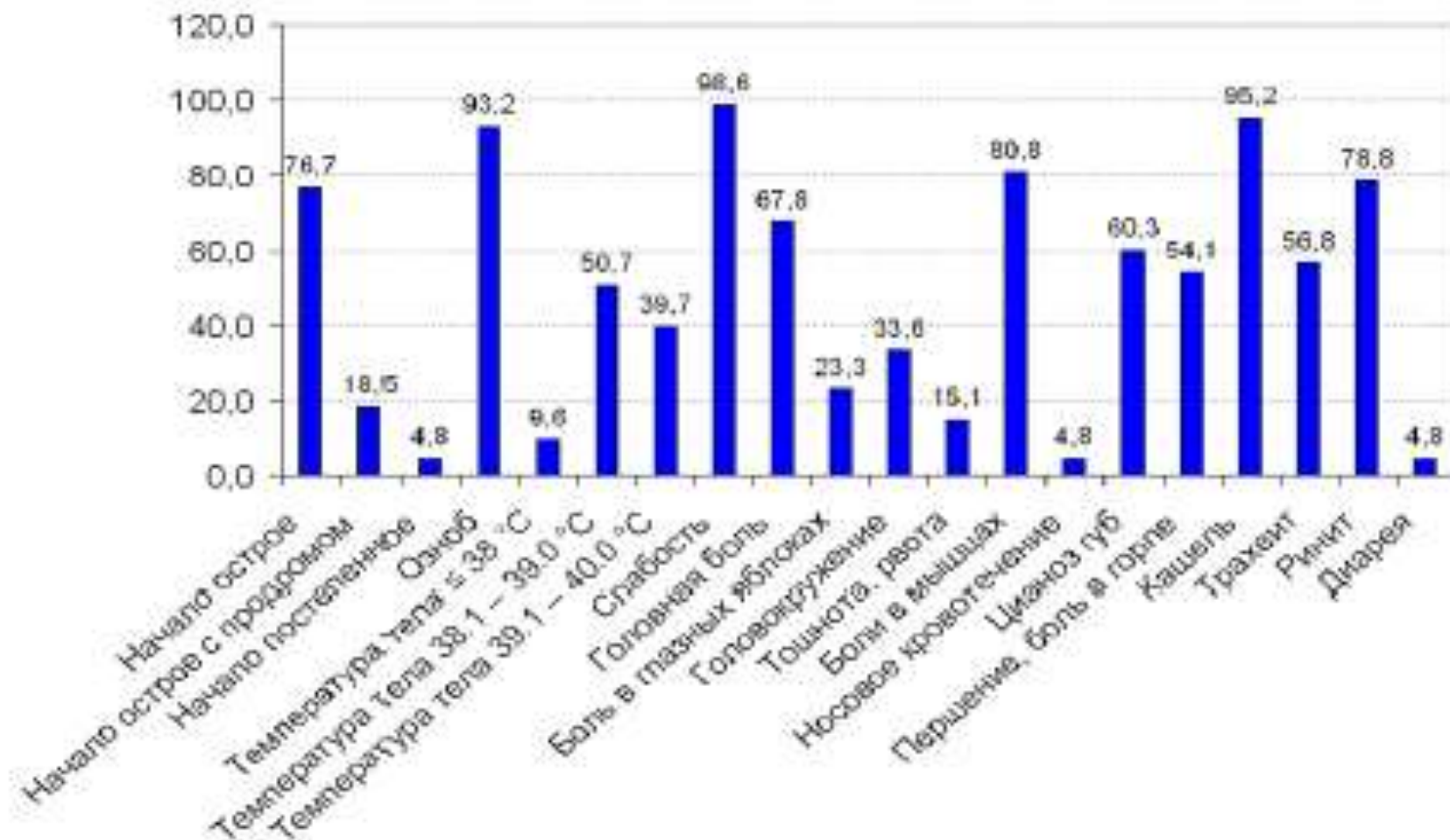
острый

- 95,3%
- Продром (18,5%) 1.0-1.5 дня до появления лихорадки– слабость, сухой кашель
- Озноб до повышения T

подострый

- 4,7%
- Манифестация симптомов в течение 2-3 дней
- Продром (2-3 дня) – кашель, слабость, субфебрильная T

Основные клинические синдромы



Основные клинические синдромы.

День 1

- Интоксикация:
 - Головная боль – 67,8%
 - Слабость – 33,6%
 - Миалгия – 80,8%
 - Тошнота, рвота – 15,1%
- Респираторный:
 - Сухой кашель – 95,2%
 - Трахеит – 56,8%
- Лихорадка

Основные клинические синдромы.

День 2

- Лихорадка
- Боль в животе – 4,8%
- Диарея – стул 2-11 в день (водянистый, без патологических примесей)
- Регресс в течение 2 дней

Характеристика лихорадки

- 1^{ый} день - 38⁰С
- 2^{ой} день – 39,0-40,0⁰С

Типы лихорадки:

- Субфебрильная – 9,6% пациентов
- Фебрильная – 38,1-39⁰С – 50,7% пациентов
- Фебрильная – 39,1-40⁰С – 39,7% пациентов

Объективный статус

- Кожные покровы и видимые слизистые
 - Бледная кожа
 - Инъекция склер
 - Гиперемия конъюнктивы, слизистой полости рта (может быть с цианозом)
 - Цианоз губ
- Легкие
 - Жесткое дыхание
 - Могут быть единичные сухие хрипы
- Сердце
 - Ослабление шумов сердца
 - Тахикардия
 - Снижение АД (гипотония)

Особенности поражения дыхательной системы

- Сухой кашель
 - Трахеит
- } В продромальном периоде
- Слизистая мокрота - первые 1-3 дня
 - Нет бактериальной суперинфекции - первые 1-3 дня



Глубокое повреждение слизистой оболочки
дыхательных путей с начальным вовлечением
бронхиол

Диагностика

- Носоглоточный мазок (смыв)
- Парные сыворотки
– в первые 2–3-е сут.
заболевания и через
3–4 недели от начала заболевания

Идентификация
вируса

- ЧД
- SpO₂
- R_o ОГК
- РКТ

Оценка выраженности
поражения легких

Диагностика

- ЭКГ
 - ЭхоКС
- } Миокардит
- Оценка сопутствующих заболеваний

Группы высокого риска развития осложнений

- Должны получать противовирусную терапию в ранние сроки развития заболевания (48 часов)
 - Дети младше 2 лет
 - Пожилые, старше 65 лет
 - Беременные
 - ХОБЛ, Бронхиальная астма
 - ХСН
 - Сахарный диабет
 - Почечная недостаточность, печеночная недостаточность, ВИЧ, злокачественные опухоли
 - Морбидное ожирение
 - Дети, принимающие аспирин

Противовирусная терапия

- Лечение противовирусными препаратами наиболее эффективно в течение первых 48 часов от момента развития заболевания
- **!!!** Эффективна и в более поздние сроки развития заболевания.

Противовирусная терапия

- В этом сезоне гриппа 2015-2016 3 противовирусных препарата рекомендованы для лечения гриппа
 - Oseltamivir (Тамифлю), Zanamivir (Реленза),
Имидазолилэтанамида пентандиовой кислотой (Ингавирин®)
- В этом сезоне гриппа 2015-2016 3 противовирусных препарата рекомендованы FDA для лечения гриппа в США:
 - Oseltamivir, Zanamivir, Peramivir.

Легкие, не осложненные формы, профилактика

Лечебная схема	Экстренная профилактика (при контакте с больным гриппом)
Осельтамивир (Тамифлю®)	
75 мг 2 раза / сут. в течение 5 дней (суточная доза 150 мг)	75 мг 1 раз / сут. в течение 10 дней
Занамивир для ингаляций (Реленза®)	
2 ингаляции (2 × 5 мг) 2 раза / сут. в течение 5 дней (суточная доза 20 мг) ! Может развиваться бронхоспазм и/или ухудшение функции дыхания, в том числе без предшествующих заболеваний в анамнезе.	2 ингаляции (2 × 5 мг) 1 раз / сут. в течение 10 дней (суточная доза 10 мг)
Ингавирин®	
90 мг 1 раз / сут. в течение 5 дней	90 мг 1 раз / сут. в течение 7 дней
Арбидол®	
200 мг 4 раза / сут. в течение 5-7 дней (суточная доза 800 мг)	200 мг ежедневно в течение 10-14 дней

Среднетяжелые, не осложненные

Препарат	Схема лечения
Осельтамивир (Тамифлю®)	75 мг 2 раза / сут. в течение 5 дней (суточная доза 150 мг)
Занамивир для ингаляций (Реленза®)	2 ингаляции (2 × 5 мг) 2 раза / сут. в течение 5-7 дней (суточная доза 20 мг); Может развиваться бронхоспазм и/или ухудшение функции дыхания, в том числе без предшествующих заболеваний в анамнезе.
Ингавирин®	90 мг 1 раз / сут. в течение 5-7 дней
Арбидол®	200 мг 4 раза / сут. в течение 5-7 дней (суточная доза 800 мг)

Крайне тяжелые пациенты с гриппом

Быстро прогрессирующее поражение нижних дыхательных путей

- Пневмония
- Острая дыхательная недостаточность
- Острый респираторный дистресс-синдром

Такие больные на момент обращения или поступления в стационар имеют выраженную одышку и тяжелую гипоксемию, которые развиваются через 2-5 дней после появления типичных для гриппа симптомов

Пневмония

- **Первичная или вирусная пневмония** - часть континуума развития гриппа, т.е. может быть вызвана непосредственно вирусом
- **Вторичная или вирусно-бактериальная пневмония** - вызвана сочетанной вирусной и бактериальной инфекцией, наступает, как правило, через несколько дней после стабилизации острого состояния

Ro ОГК при первичной пневмонии

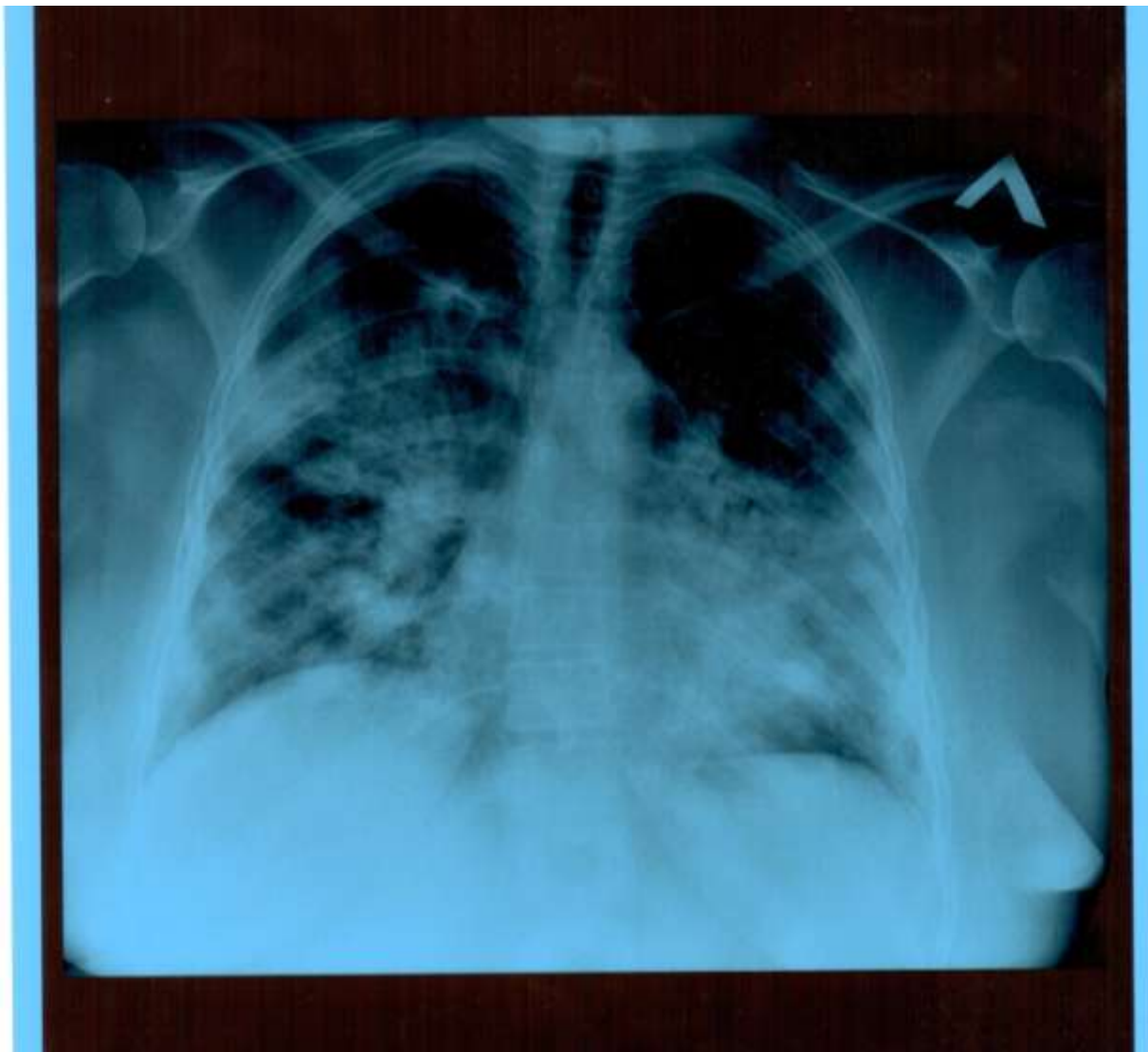
- Двусторонние сливные инфильтративные затемнения, расходящиеся от корней легких, что может симулировать картину кардиогенного отека легких.
- Наиболее выраженные изменения локализуются в базальных отделах легких.
- Небольшой плевральный или междолевой выпот.
- Часто выявляются двусторонние (62%) и мультидолевые (72%) легочные инфильтраты.

КТ при первичной пневмонии

- КТ легких является более чувствительным методом для диагностики вирусной пневмонии.
- При первичной пневмонии, вызванной вирусом гриппа, выявляются двусторонние инфильтраты в виде «матового стекла» или консолидации, имеющие преимущественно перибронховаскулярное или субплевральное распространение и расположенные в нижних и средних зонах легких

Ro при вторичной пневмонии

- Рентгенографическая картина легких при вторичной пневмонии может быть представлена комбинацией диффузных инфильтратов с очагами фокальной консолидации.



Пациентка С., 47 лет, переведена из ЦРБ в ГАУЗ «РКБ МЗ РТ» 3/02/2016,
8-й день болезни

Лечение взрослых больных тяжелыми и осложненными формами гриппа

Препарат	Схема назначения
Осельтамивир (Тамифлю®)	150 мг 2 раза / сут в течение 5-10 дней (суточная доза 300 мг)
Занамивир (Реленза®)	2 ингаляции по 5 мг два раза в день в течение 5 дней (только у спонтанно дышащих пациентов!)
Осельтамивир (Тамифлю®) в комбинации с имидазолилэтанамид пентандиновой кислотой (Ингавирином®)	150 мг 2 раза / сут в течение 5-10 дней (суточная доза 300 мг); 180 мг 1 раз / сут в течение 5-10 дней

Признаки прогрессирования заболевания

- Нарастание температуры тела или сохранение высокой лихорадки более 3 дней,
- Появление одышки в покое или при физической нагрузке,
- Цианоз,
- Кровянистая или окрашенная кровью мокрота,
- Боли в груди при дыхании и кашле,
- Артериальная гипотония,
- Изменение психического статуса.

Серьезные осложнения

- Вторичная инвазивная бактериальная инфекция,
- Септический шок,
- Почечная недостаточность,
- Полиорганная недостаточность,
- Миокардит,
- Энцефалит
- Декомпенсация сопутствующих хронических заболеваний (бронхиальной астмы, ХОБЛ, хронической сердечной недостаточности, заболеваний печени и почек).

Экстренные показания к госпитализации

- Тахипноэ более 24 дыханий в минуту,
- Гипоксемия ($SpO_2 < 95\%$),
- Наличие очаговых изменений на рентгенограмме грудной клетки

Лечение

- Антибиотики
 - Присоединение бактериальных осложнений
- Стероиды (эквивалент 20 мг преднизолона)
 - Септический шок
 - ARDS
- НПВП
 - Противопоказаны детям < 18 лет (синдром Рейя)