Федеральное государственное бюджетное образовательное учреждение высшего образования «Казанский государственный медицинский университет» Министерства здравоохранения Российской Федерации

На правах рукописи

КУРБАНОВА АЛСУ АХМЕТОВНА

КЛИНИЧЕСКИЕ И НЕЙРОВИЗУАЛЬНЫЕ ВАРИАНТЫ ЦЕНТРАЛЬНОКАНАЛЬНЫХ ПОЛОСТЕЙ СПИННОГО МОЗГА

3.1.24. Неврология

Диссертация
на соискание ученой степени
кандидата медицинских наук

Научный руководитель:
доктор медицинских наук, профессор
Менделевич Елена Геннадьевна

Казань – 2026

ОГЛАВЛЕНИЕ

ВВЕДЕНИЕ 4
ГЛАВА 1 ОБЗОР ЛИТЕРАТУРЫ 12
1.1 Концепции взаимоотношений сирингомиелии и гидромиелии и роль центрального канала в историческом аспекте 12
1.2 Развитие представлений об основных механизмах патогенеза центральноканального полостеобразования 16
1.3 Эволюция критериев постановки диагноза «гидромиелия», динамика взглядов о ее клинических и нейровизуальных характеристиках 19
1.4 Расширение центрального канала спинного мозга, ассоциированное с заболеваниями нервной системы различного генеза 26
ГЛАВА 2 МАТЕРИАЛ И МЕТОДЫ 29
2.1 Общая характеристика клинических наблюдений 29
2.2 Методы исследования 30
2.2.1 Клинические методы исследования 31
2.2.2 Инструментальные методы исследования 32
2.3 Дизайн исследования 40
2.4 Статистическая обработка результатов 41
ГЛАВА 3 РЕЗУЛЬТАТЫ ИССЛЕДОВАНИЯ 42
3.1 Общая характеристика пациентов, включенных в исследование 42
3.2 Клинические характеристики пациентов с расширением центрального канала спинного мозга 43
3.2.1 Клинические характеристики пациентов с расширением центрального канала спинного мозга без потенциальных факторов окклюзии на уровне КВП и в сочетании с эктопией миндалин мозжечка на первом этапе исследования 43
3.2.2 Динамика клинических характеристик пациентов с расширением центрального канала спинного мозга без потенциальных факторов окклюзии

на уровне КВП и с эктопией миндалин мозжечка при повторном обследовании……..55

3.3 Нейровизуальные характеристики центральноканальных полостей спинного мозга 60

3.3.1 Нейровизуальные характеристики расширения центрального канала спинного мозга у пациентов без потенциальных факторов окклюзии на уровне КВП и в сочетании с эктопией миндалин мозжечка на первом этапе исследования 60

3.3.2 Динамика нейровизуальных характеристик у пациентов с расширением центрального канала спинного мозга без потенциальных факторов окклюзии на уровне КВП и с эктопией миндалин мозжечка при повторном обследовании……..73

3.4 Клинико-нейровизуальные соотношения у пациентов с расширением центрального канала спинного мозга без потенциальных факторов окклюзии на уровне КВП и в сочетании с эктопией миндалин мозжечка 83

3.5 Расширение центрального канала спинного мозга у пациентов в сочетании с заболеваниями нервной системы различного генеза 90

ГЛАВА 4 ЗАКЛЮЧЕНИЕ 95

ВЫВОДЫ 109

ПРАКТИЧЕСКИЕ РЕКОМЕНДАЦИИ 111

ПЕРСПЕКТИВЫ ДАЛЬНЕЙШЕЙ РАЗРАБОТКИ ТЕМЫ 111

СПИСОК СОКРАЩЕНИЙ 112

СПИСОК ЛИТЕРАТУРЫ 113

СПИСОК ИЛЛЮСТРАТИВНОГО МАТЕРИАЛА 126

ВВЕДЕНИЕ

Актуальность темы исследования

Проблема неврологических патологий, сопровождающихся формированием полостей в спинном мозге, традиционно рассматривалась с позиций выделения двух морфологических вариантов: расширения центрального канала – гидромиелии и образования полости в паренхиме спинного мозга, как правило, центральной-парацентральной локализации – сирингомиелии.

Расширение центрального канала спинного мозга получило традиционное определение как «гидромиелия» с XIX века и нашло отражение в международных классификациях, в том числе Международной классификации болезней 10-го пересмотра (МКБ-10) [5]. Внедрение магнитно-резонансной томографии (МРТ) позволило выделить три морфологических феномена: персистирующий центральный канал как вариант нормы, гидромиелию как доброкачественное расширение в пределах центрального канала и сирингомиелию как вторичное образование полости за его пределами, как правило, ассоциированное с прогрессирующей неврологической симптоматикой [58, 74, 78, 79, 81, 85, 98]. Однако разграничение этих состояний на практике неоднозначно. На сегодняшний день нет общепринятых международных критериев постановки диагноза «гидромиелия». В зарубежных литературных источниках встречаются такие синонимы термина «гидромиелия», как «syrinx-like cavity», «idiopathic syringomyelia», «slitlike cavity» (щелевидная полость), «threadlike cavity» (нитевидная полость), что связано с различными представлениями о механизмах развития и нейровизуальной[1] вариативностью [19, 45, 74, 86, 102, 105, 106].

Одними из консенсусных характеристик гидромиелии последних десятилетий являются центральное расположение полости, отсутствие потенциальных факторов обструкции ликвородинамики на спинальном или

[1] Термин «нейровизуальный» используется как синоним термина «нейровизуализационный» в значении «относящийся к визуализации структур нервной системы».

краниальном уровне, способных вызвать дальнейшее расширение полости, клинического прогрессирования, увеличения ее размеров по данным МРТ и неврологического дефицита [58, 59, 79, 81]. Большинство авторов полагают, что такие центральноканальные полости характеризуются стабильным течением [58, 81, 90], однако есть работы, свидетельствующие о возможной их прогрессии, что демонстрирует сложность определения их клинического значения [74, 102].

Таким образом, при отсутствии потенциальных факторов окклюзии сформированы определенные представления о клинико-нейровизуальных признаках гидромиелии, однако остаются вопросы о естественной динамике центральноканальных полостей и границах их клинической значимости.

Особый интерес представляют случаи расширения центрального канала в сочетании с мальформацией Киари 1 типа (МК1). Одним из принятых критериев диагностики гидромиелии является отсутствие на МРТ потенциальных факторов обструкции ликвородинамики на спинальном или краниальном уровне, способных вызвать дальнейшее расширение полости [58, 59, 79, 81]. Однако такое определение нельзя считать абсолютным, так как известны наблюдения не прогрессирующих центральноканальных полостей в сочетании с МК1 [26, 41, 54, 68].

Таким образом, расширение центрального канала спинного мозга представляет собой феномен, остающийся недостаточно определенным как в терминологическом, так и в патогенетическом отношении. В современной литературе отсутствуют унифицированные диагностические критерии гидромиелии, а используемая терминология отражает морфологическое описание, а не нозологическую определенность [21].

Ограниченное количество исследований, посвященных гидромиелии, спорность ее критериев могут затруднять выбор адекватной диагностической и терапевтической тактики [19]. Особые сложности возникают при интерпретации клинических случаев выявления на МРТ расширения центрального канала в спинном мозге при наличии болевого синдрома в области спины или неврологической симптоматики: нередко остается неясной роль полости в формировании клинических проявлений. Описаны полости как у совершенно

здоровых лиц с неспецифическими жалобами (чаще всего боли скелетно-мышечного характера), интерпретирующимися как сопутствующие [18, 58, 81, 102, 106, 108, 116], так и при различных заболеваниях: саркоидозе спинного мозга [44], болезни Помпе [112], болезни двигательного нейрона [17, 50], синдроме ригидного человека [15], нижней спастической параплегии [73, 110], полинейропатии Шарко-Мари-Тута [47], различных неинфекционных воспалительных заболеваниях нервной системы без признаков стабильной компрессии спинальных субарахноидальных пространств (САП) [6, 84, 117]. Остается открытым вопрос, взаимосвязано ли расширение центрального канала с вышеописанными нозологиями патогенетически, или же является сопутствующим процессом [19].

Степень разработанности темы исследования

Представления о расширении центрального канала спинного мозга претерпели значительные изменения: от рассмотрения его преимущественно в контексте сирингомиелии [1, 6, 24, 25, 27, 46, 70, 92] до попытки дифференцировки этих феноменов [24, 25, 58, 59, 74, 78, 81, 85, 89, 98]. В литературе описаны клинические и МРТ-характеристики расширения центрального канала, однако единые критерии постановки диагноза «гидромиелия», а также тактика ведения пациентов с центральноканальными полостями не сформированы. Таким образом, систематизированная оценка клинико-нейровизуальных характеристик, динамики различных вариантов центральноканальных полостей остается актуальной задачей.

Цель исследования

Определить спектр клинико-радиологических вариантов центральноканальных полостей спинного мозга и особенности их динамики с разработкой прогностических критериев.

Задачи исследования

1. Изучить клинические и нейровизуальные характеристики у пациентов с различными вариантами центральноканальных полостей спинного мозга.

2. Исследовать динамику клинических проявлений и МРТ-параметров у пациентов с центральноканальными полостями.

3. Оценить влияние потенциальных факторов окклюзии на уровне краниовертебрального перехода (КВП) на формирование центральноканальных полостей.

4. Оценить клинико-нейровизуальные особенности различных вариантов центральноканальных полостей спинного мозга с позиции их возможного прогностического значения.

5. Выявить и описать варианты центральноканальных полостей при ряде заболеваний нервной системы.

Научная новизна

В результате комплексного анализа клинического материала впервые выделены клинико-нейровизуальные варианты центральноканальных полостей спинного мозга, вносящие вклад в разграничение полостеобразующих заболеваний спинного мозга.

Впервые определены распространенность подтипов центральноканальных полостей спинного мозга, их клинические и МРТ-показатели, а также факторы, определяющие их дальнейшую динамику.

Выявлены признаки для асимптомных центральноканальных полостей спинного мозга, характерные для вероятно благоприятного и неопределенного течения и прогноза.

Впервые установлена возможность спонтанного уменьшения длины полости в динамике и отсутствие нейровизуального прогрессирования при отсутствии потенциальных факторов окклюзии ликворных пространств на МРТ, более частой грудной локализации и сравнительно большей протяженности полости.

Выделен сирингогидромиелический вариант центральноканальной полости с вероятностью неопределенного прогноза при наличии потенциальных факторов окклюзии ликворных пространств на МРТ, более частой шейной локализации и сравнительно меньшей ее протяженности.

Теоретическая и практическая значимость работы

Результаты исследования позволяют предположить возможную динамику клинических и нейровизуальных характеристик центральноканальных полостей спинного мозга и обосновывают рассмотрение данного феномена в спектре гетерогенных клинико-нейровизуальных вариантов спинальных полостеобразующих патологий с возможностью их дифференциальной оценки и учета прогностических особенностей. Полученные результаты повышают информативность интерпретации данных нейровизуализации и создают основу для разработки практических рекомендаций по ведению данной категории пациентов.

Методология и методы исследования

Исследование одобрено на заседании локального этического комитета ФГБОУ ВО Казанский ГМУ Минздрава России. Методология диссертационного исследования соответствует поставленным цели, задачам и современным принципам проведения медицинских научных исследований. При выполнении работы были применены клинические, инструментальные методы исследования.

Положения, выносимые на защиту

1. Центральноканальные полости спинного мозга (диаметром до 4 мм включительно) характеризуются в 70,2% случаев отсутствием потенциальных факторов окклюзии на уровне КВП и в 29,8% – эктопией миндалин мозжечка (изолированной в 54,8% случаев и в сочетании с отсутствием большой мозжечковой цистерны – в 45,2%), сходной клинической асимптомностью, отсутствием четких клинико-нейровизуальных взаимосвязей и различиями нейровизуальных показателей в статике и динамике.
2. Центральноканальные полости характеризуются высокой частотой случайного выявления (56,2% среди пациентов без потенциальных факторов окклюзии на уровне КВП и 45,2% среди больных с эктопией миндалин мозжечка, $p=0,304$), а также ассоциированы с преходящими неспецифическими болями

скелетно-мышечного характера при отсутствии объективного неврологического дефицита.

3. Вариант, интерпретируемый как гидромиелия, не ассоциирован с потенциальными факторами окклюзии на уровне КВП, характеризуется вероятностью благоприятного течения и прогноза, более частой грудной локализацией полости (68,5%, при межгрупповом сравнении p=0,001), сравнительно большей ее протяженностью (59,9 [33,4; 111,0] мм, p=0,009), возможностью спонтанного уменьшения длины полости в динамике (17,4%, p=0,001).

4. Вариант, интерпретируемый как сирингогидромиелия, ассоциирован с потенциальными факторами окклюзии на уровне КВП, характеризуется вероятностью неопределенного прогноза, более частой локализацией полости в шейном отделе спинного мозга (71%, при межгрупповом сравнении p=0,001), сравнительно меньшей ее протяженностью (38,6 [17,0; 68,5] мм, p=0,009) и отсутствием достоверного регресса длины полости в динамике (p=0,269).

5. Визуализация при ряде нейродегенеративных, наследственных и демиелинизирующих заболеваний центральной нервной системы (ЦНС) центральноканальной полости в клинической оценке не обнаруживает взаимосвязи с клиническим фенотипом заболевания, но требует персонализированной оценки.

Степень достоверности и апробация результатов работы

Материалы и методы, которые были использованы в исследовании, являются современными, соответствующими поставленным задачам. Опросники, шкалы и тесты, которые были использованы для проведения исследования, валидны на территории Российской Федерации.

Основные положения диссертации доложены на 20-й Междисциплинарной конференции с международным участием «Вейновские чтения» (г. Москва, 2024), 30-й Международной научно-практической конференции молодых ученых в рамках XI Международного молодежного медицинского форума «Белые цветы», посвященного 150-летию Н.А. Семашко (г. Казань, 2024), III Международной

научно-практической конференции «Инновационные технологии в здравоохранении: новые возможности для внутренней медицины» (г. Самарканд, 2024), Юбилейном Нейрофоруме-2025 с международным участием (г. Москва, 2025), XXVII Всероссийском конгрессе с международным участием «Давиденковские чтения» (г. Санкт-Петербург, 2025), Конкурсе научно-исследовательских и научно-практических работ на соискание Стипендий Мэра г. Казани (г. Казань, 2025), XXII Междисциплинарном конгрессе с международным участием «Вейновские чтения» (г. Москва, 2026), Нейрофоруме-2026 с международным участием (г. Москва, 2026).

Личный вклад автора

Цель и задачи исследования, план диссертационной работы сформулированы автором совместно с научным руководителем. Автором выполнены включение пациентов в исследование, клинико-анамнестическое и неврологическое обследование, интерпретация результатов МРТ (в сложных случаях совместно с радиологами). Самостоятельно проведен анализ полученных результатов, сформулированы выводы, практические рекомендации и перспективы дальнейшей разработки темы исследования, написан текст диссертации и автореферата.

Внедрение результатов исследования в практику

Результаты исследования внедрены в учебный процесс кафедры неврологии ФГБОУ ВО Казанский ГМУ Минздрава России, а также используются в клинической практике ГАУЗ «РКБ МЗ РТ».

Публикации

По теме исследования опубликовано 8 печатных работ, из них 4 статьи в рецензируемых изданиях, рекомендованных Перечнем Высшей аттестационной комиссии при Министерстве науки и высшего образования Российской Федерации (в том числе 2 публикации в научных изданиях, входящих в базы данных SCOPUS).

Объем и структура диссертационной работы

Диссертация изложена на 131 странице машинописного текста, иллюстрирована 34 рисунками и 26 таблицами. Работа состоит из введения, четырех глав, выводов, практических рекомендаций, перспектив дальнейшей разработки темы исследования, списка условных сокращений, а также списка литературы, состоящего из 120 источников, из них 31 работа отечественных и 89 работ зарубежных авторов.

Благодарность

Автор выражает благодарность коллективам неврологического отделения №1, отделения рентгеновской компьютерной томографии ГАУЗ «РКБ МЗ РТ», неврологического отделения №3 ГАУЗ «ГКБ №7 им. М.Н. Садыкова» г. Казани, РКДЦ ДЗ МЗ РТ, а также заведующей отделением рентгеновского кабинета поликлиники №1 ГАУЗ «ГКБ №7 им. М.Н. Садыкова» г. Казани Муллаяновой Регине Фанударовне за содействие в выполнении работы.

ГЛАВА 1 ОБЗОР ЛИТЕРАТУРЫ

1.1 Концепции взаимоотношений сирингомиелии и гидромиелии и роль центрального канала в историческом аспекте

Варианты полостеобразования в спинном мозге, такие как сирингомиелия и гидромиелия, известны в медицинской практике с давних времен и до сих пор являются предметом дискуссий в нейрорадиологии и неврологии. Несмотря на длительную историю изучения, эти состояния до сих пор не получили четкого морфологического и клинического разграничения, что обусловлено высокой вариабельностью их проявлений и недостаточной однозначностью нейровизуальных критериев.

Исторически исследование патологий спинного мозга, сопровождающихся развитием полостных образований, берет начало с 1827 года и охватывает ряд научных работ. Так, Ch. P. Ollivier d'Angers выдвинул гипотезу о том, что в норме центральный канал спинного мозга подвергается облитерации, а его расширение представляет собой патологический процесс, впервые обозначенный им как сирингомиелия. Тридцать лет спустя B. Stilling предложил альтернативную концепцию, согласно которой наличие незаращенного центрального канала считается нормой, а его патологическое расширение является основой развития такого заболевания, как гидромиелия [25, 61].

Литературные источники 1896 года описывают связь между расширением центрального канала спинного мозга и так называемой «врожденной патологией мозга» – позднее получившей название по имени исследователя – Киари. В своей монографии «Об изменениях в мозжечке, мосту и продолговатом мозге, обусловленных врожденной гидроцефалией» H. Chiari приводит описание расширения центрального канала спинного мозга. На основе патологоанатомического анализа 63 пациентов, страдающих врожденной гидроцефалией, H. Chiari выделил четыре варианта аномалий развития мозга. Среди этих случаев в 14 наблюдениях выявлена аномалия первого типа, характеризующаяся дислокацией миндалин мозжечка ниже уровня большого

затылочного отверстия (БЗО). В этих же случаях у 3 из 14 пациентов было зафиксировано расширение центрального канала, что свидетельствует о ранних представлениях о связи между структурными нарушениями области задней черепной ямки (ЗЧЯ) и формированием полостных спинномозговых структур [13].

В отечественной литературе взгляды на различные варианты и природу полостных образований в спинном мозге получили дальнейшее развитие. В рамках этих исследований полости при гидромиелии рассматривались как расширение центрального канала спинного мозга и трактовались как врожденные аномалии развития, а характерной особенностью полостей при сирингомиелии считалось их расположение вне границ центрального канала [12, 25, 29]. В течение длительного времени механизм развития сирингомиелии в рамках этой концепции рассматривался как проявление спинального дизонтогенеза, характеризующегося разрастанием глиоматозной ткани и формированием внутри нее полостных структур [7, 25, 29, 82]. К настоящему времени роль глиоматоза как первопричины сирингомиелии уже не обсуждается: разрастание глиоматозной ткани вокруг сирингомиелической полости рассматривается как вторичный ответ на длительное механическое сдавление тканей спинного мозга [7, 25, 81, 93, 111].

В то же время ряд авторов придерживался альтернативной точки зрения, согласно которой первичным патологическим процессом при сирингомиелии считалось поражение центрального канала спинного мозга, и гидромиелия с сирингомиелией рассматривались не как отдельные заболевания, а стадии одного патологического процесса – первичного расширения центрального канала и вторичного формирования околоканальных полостей [1, 7, 24, 25, 27, 46, 87, 92].

Так, H. S. Chang, H. Nakagawa (2003) произвели моделирование динамики спинномозговой жидкости и пришли к выводу, что потеря амортизирующей способности большой цистерны и последующее повышение давления на стенки центрального канала приводят к формированию сиринкса [46].

В 2004 году D. N. Levine выдвинул сосудистую гипотезу, согласно которой при обструкции в области БЗО происходит повышение давления цереброспинальной жидкости (ЦСЖ) выше уровня обструкции. Это ведет к

расширению кровеносных сосудов ниже зоны обструкции, что создает механическую нагрузку на ткань спинного мозга. Такое напряжение, в совокупности с венозным и капиллярным расширением, нарушает целостность гематоспинального барьера. В результате происходит накопление внеклеточной жидкости внутри ткани, что вызывает дополнительное повышение внутриполостного давления, превышающее давление окружающих тканей, что способствует развитию патологических изменений в спинном мозге [7, 87]. Таким образом, расширение центрального канала рассматривалось как патологический процесс – начальный этап развития сирингомиелии. Многими авторами предлагался единый термин – сирингогидромиелия, который в последующем не получил широкого распространения в научном обществе [24, 36, 37, 61, 66, 82, 104, 115].

Учитывая точку зрения единства происхождения и стадий общего патологического процесса, для гидромиелии и сирингомиелии были предложены единые патофизиологические механизмы формирования – в 1965 г. W. J. Gardner впервые предложил концепцию развития заболевания, в которой первичный дефект лежит вне спинного мозга, главным образом связанный с различными формами нарушения тока ликвора на уровне БЗО, а также при дизэмбриогенетической патологии, связанной с функционированием отверстий ромбовидной ямки, приводящей к нагнетанию ЦСЖ в центральный канал спинного мозга с его расширением – гидромиелией и прорывом жидкости в околоцентральные отделы – сирингомиелией [7, 8, 16, 19, 67, 70, 89, 92, 97, 113, 119].

Однако ряд работ выявил изолированное расширение центрального канала без парацентрального распространения; состояния, не сопровождающиеся клиническими проявлениями, при которых расширение центрального канала на протяжении длительного времени оставалось бессимптомной находкой, не поддавались объяснению [26, 74, 79, 85, 106, 116]. Эти наблюдения способствовали формированию гипотезы о существовании альтернативных вариантов динамики процесса, существенно отличающихся от классических представлений о прогрессировании заболевания [26]. В результате возникла необходимость

проведения более углубленных исследований пациентов с полостными образованиями в спинном мозге, с целью выявления факторов, определяющих вариативность клинического течения, и уточнения патогенетических механизмов.

Современный синтез взглядов, сформированный благодаря широкому внедрению МРТ, расширил границы понимания процессов полостеобразования в спинном мозге и позволил выделить три морфологических феномена: персистирующий центральный канал, гидромиелия, сирингомиелия. Под персистирующим центральным каналом понимается вариант нормы – гиперинтенсивность на МРТ-изображениях в режиме Т2 диаметром до 1 мм. Гидромиелия определяется как более выраженное расширение в пределах границ центрального канала, являющееся следствием его незаращения и, как правило, не имеющее клинических проявлений. В отличие от гидромиелии, сирингомиелия трактуется как вторичное образование полости за пределами центрального канала, ассоциированное с множеством этиологических факторов (чаще всего МК1) и, как правило, прогрессирующей неврологической симптоматикой [21, 24, 41, 51, 58, 74, 78, 79, 81, 85].

Таким образом, эволюция взглядов прошла путь от смешения понятий и поиска единого патогенеза к выделению трех морфологических феноменов на основе данных современных методов нейровизуализации. При этом ряд теорий рассматривает гидромиелию и сирингомиелию как стадии одного процесса, однако описаны случаи длительного бессимптомного изолированного расширения центрального канала без распространения за его пределы, не укладывающиеся в эту концепцию. Эти противоречия указывают на незавершенность представлений о центральноканальном полостеобразовании и подчеркивают необходимость изучения факторов, определяющих динамику полостных образований и вариативность их клинического течения.

1.2 Развитие представлений об основных механизмах патогенеза центральноканального полостеобразования

Формирование современных представлений о патогенезе центральноканального полостеобразования, сирингомиелии исторически основывается на ряде ключевых теорий, центральное место среди которых занимают гидродинамические модели.

Основополагающей является гидродинамическая теория W. J. Gardner (1965), согласно которой центральный канал принудительно открывается и постепенно расширяется под действием артериальной пульсации ликвора, которая передается в шейный отдел спинного мозга из-за нарушения оттока из IV желудочка. Эмбриологически центральный канал примыкает к желудочковой системе, и к 6-й неделе ликвор начинает проходить через проницаемую мембрану, которая образует крышу IV желудочка. Отверстия Мажанди и Люшка открываются на пятом месяце внутриутробной жизни. Артериальная пульсовая волна ликвора, генерируемая сосудистыми сплетениями, передается в САП. Потеря этого расширяющего импульса позволяет центральному каналу закрыться, превратившись в рудиментарную структуру. При наличии задержки открытия отверстий ромбовидной ямки происходит прогрессирующее расширение центрального канала. Просачивание ликвора сохраняется, что предотвращает повышение внутричерепного давления. Однако незатухающий эффект «водяного удара» артериальных пульсаций создает прогрессирующее расширение полости спинного мозга. Хотя центральный канал изначально остается расширенным, может произойти разрыв эпендимы с образованием полости. Таким образом, основоположники так называемой гидродинамической теории полагали, что в основе сирингомиелии лежит обструкция выходных отверстий IV желудочка, приводящая к нагнетанию ЦСЖ в центральный канал спинного мозга. Данный процесс приводил к расширению центрального канала – гидромиелии и прорыву жидкости в околоцентральные отделы – сирингомиелии [7, 8, 16, 67, 70, 89, 92, 97, 113, 119].

Концепция, посвященная нарушению ликвородинамики, была далее развита B. Williams (1976), который, поддерживая идею W. J. Gardner о значительной роли обструкции, предложил модель прогрессирования патологии, сосредоточенную на различиях в давлении ЦСЖ между краниальным и спинальным отделами, возникающих вследствие внезапных изменений внутричерепного венозного давления. Такие изменения могут быть вызваны актами кашля, чихания или натуживания по методу Вальсальвы. Несмотря на интерес к данной гипотезе, она не получила широкого признания в научном сообществе [16, 89, 118].

Одной из наиболее широко признанных теорий патогенеза сирингомиелии является поршневая модель, предложенная E. H. Oldfield (1994). Согласно этой концепции, важную роль в формировании сирингомиелической полости играют эктопированные миндалины мозжечка. E. H. Oldfield предположил, что во время систолы происходит расширение мозга, что вызывает смещение вниз эктопированных миндалин, создавая блокаду САП на уровне БЗО. Дальнейшее движение миндалин с каждой систолой функционирует как поршень, проталкивая ЦСЖ в САП и вызывая его расширение. В результате ЦСЖ поступает через периваскулярные пространства внутрь спинного мозга, формируя внутри него полость. Дополнительными факторами, способствующими проникновению ЦСЖ в ткань спинного мозга, являются сужение САП в шейном отделе, увеличение внутриполостного давления и пульсация интрамедуллярных артерий [16, 51, 63, 67, 97, 100]. Кроме того, ликвор способен формировать полости внутри спинного мозга, проникая в его ткань посредством периваскулярных пространств Вирхова-Робина, а также по ходу задних спинномозговых корешков [7, 107]. Одним из контраргументов трансмедуллярного формирования кисты из ЦСЖ является выявление высокого внутриполостного давления по данным экспериментальных исследований, которое делает невозможным движение ЦСЖ из САП [26, 82, 83, 87].

Параллельно развивались альтернативные и дополняющие гипотезы. J. Aboulker (1979) выдвинул гипотезу о том, что обструкция в области большой цистерны, в сочетании с повышением венозного давления, приводит к трансмедуллярному прохождению ЦСЖ, что вызывает образование

полостей. Несмотря на то, что миграция метризамида через спинной мозг была зафиксирована на постмиелографической компьютерной томографии у пациентов с интрамедуллярными кистами, гипертензия внутриспинномозговых вен не получила подтверждения: миграция водорастворимых красителей, скорее всего, является эпифеноменом [119].

A. R. Taylor (1974) утверждал, что нарушение венозного оттока ведет к некрозу центрального отдела спинного мозга и вторичному полостеобразованию, однако отсутствуют физиологические доказательства обструкции венозных сосудов, а гистологические данные не соответствуют геморрагическому некрозу [114, 119].

Дальнейшему пониманию механизма развития центральноканального полостеобразования в спинном мозге способствовало активное изучение структуры и нормальной физиологии центрального канала. По данным F. Roser и соавт., центральный канал спинного мозга представляет собой пространство, находящееся по средней линии в сером веществе спинного мозга, открывающееся сверху в IV желудочек и проходящее книзу по всему спинному мозгу. Канал происходит от нервной бороздки, появляющейся на 7-й день эмбриональной жизни и позже становящейся нервной трубкой. Нервная трубка закрывается на 14-й день беременности, постепенно образуя канал. При рождении его диаметр составляет около 0,05-0,1 мм. До облитерации в процессе развития центральный канал содержит небольшое количество ликвора и выстлан столбчатым реснитчатым эпендимальным эпителием. Согласно данным анатомических исследований, четко очерченный центральный канал визуализируется лишь в спинном мозге плодов и новорожденных, тогда как общепризнанным является положение о том, что центральный канал подвергается возрастному стенозированию у подавляющего большинства взрослых [58, 80, 93]. В то же время имеются данные патологоанатомических исследований о выявлении участков расширения центрального канала у здоровых людей. Существует мнение, что центральный канал облитерируется не на всем протяжении. Фундаментальные исследования этого вопроса демонстрируют, что облитерация не является равномерной и полной:

у плода стеноз отсутствует, а у взрослого человека спинной мозг имеет участки как с открытыми, так и с закрытыми отделами канала, с тенденцией к заращению с возрастом, начиная с люмбального и торакального отделов [33, 58, 79, 91]. Подобные представления объяснили частую локализацию расширения центрального канала в шейном и верхнегрудном отделах тем, что в среднем возрасте происходит заращение преимущественно люмбального и торакального отделов центрального канала. Существует гипотеза, что подобная облитерация центрального канала спинного мозга является уникальной для человека и обусловлена особенностями вертикальной позы тела [113]. Таким образом, в данном аспекте расширение центрального канала не рассматривается как одно из патогенетических звеньев сирингомиелии, а представляет собой участки, оставшиеся незаращенными в детском возрасте.

Подводя итог, отсутствует единая консенсусная теория патогенеза центральноканального полостеобразования. Историческое развитие научных взглядов прошло путь от общих гидродинамических моделей (W. J. Gardner) [7, 8, 16, 67, 70, 89, 92, 97, 113, 119] к более частным, детализированным и признанным патофизиологическим концепциям (E. H. Oldfield) [16, 51, 63, 67, 97, 100], которые, однако, также не лишены противоречий. Многочисленные альтернативные гипотезы остаются недостаточно доказанными. Фундаментальные исследования морфологии центрального канала также не привели к однозначному пониманию закономерностей его облитерации, что в совокупности обусловливает ограниченность представлений о данном процессе.

1.3 Эволюция критериев постановки диагноза «гидромиелия», динамика взглядов о ее клинических и нейровизуальных характеристиках

Исторически доминировала точка зрения, согласно которой гидромиелия рассматривалась исключительно как этап формирования сирингомиелии в рамках гидродинамической теории W. J. Gardner (1965), согласно которой в патогенезе сирингомиелии ключевым является обструкция выходных отверстий IV желудочка, которая приводит к нагнетанию ЦСЖ в центральный канал спинного мозга, его

расширению – гидромиелии и прорыву жидкости в парацентральные структуры – сирингомиелии [7, 8, 16, 67, 70, 89, 92, 97, 113, 119]. Кардинальный пересмотр этих взглядов начался с 1985 года, что было непосредственно связано с широким внедрением в клиническую практику МРТ, позволившей выявлять бессимптомные и непрогрессирующие полости [41].

В настоящее время в международной литературе отсутствует единая терминология для обозначения данного состояния. В зарубежных литературных источниках встречаются такие синонимы термина «гидромиелия», как «syrinx-like cavity», «idiopathic syringomyelia», «slitlike cavity» (щелевидная полость), «threadlike cavity» (нитевидная полость), что связано с различными представлениями о механизмах развития и нейровизуальной вариативностью [19, 45, 74, 86, 102, 105, 106].

Одну из первых попыток систематизации предпринял T. H. Milhorat (2000), предложивший считать гидромиелией сообщающееся с IV желудочком расширение центрального канала, характеризующееся симметричностью, округлой или овальной формой, возможностью увеличения диаметра поперечника спинного мозга. При этом в его классификации подобные описания рассматривались как один из вариантов сирингомиелических полостей – «сообщающаяся сирингомиелия» [19, 90].

Более строгие диагностические критерии были предложены F. Roser и соавт. (2010). Согласно их мнению, к гидромиелии следует относить центрально расположенные полости при отсутствии явных причин ликворной обструкции спинального или краниального генеза, неврологического дефицита и данных о клиническом или МРТ-прогрессировании [58]. Данные критерии позволяют отграничить гидромиелию от сирингомиелии, ассоциированной, как правило, с МК1 и прогрессирующей неврологической симптоматикой [4, 8, 14, 19, 20, 24, 25, 40, 58, 78, 85].

В 2022 г. в международном документе консенсуса по диагностике и лечению мальформации Киари (МК) и сирингомиелии у взрослых (2019, Милан, Италия) гидромиелия определяется как расширение центрального канала, представляющее

собой интрамедуллярную, центрально расположенную щелевидную полость без признаков прогрессирования, часто локализующуюся в небольшом сегменте спинного мозга и возникающую в не увеличенном или лишь слегка увеличенном спинном мозге («идиопатическая локализованная гидромиелия»), обычно не проявляющуюся клинически. Отдельно выделяется понятие «pure hydromyelia» – врожденное расширение центрального канала спинного мозга. При этом конкретные характеристики размеров полостей не были определены. Сирингомиелия в рамках консенсуса определяется как продольно ориентированная жидкостная полость любого размера в спинном мозге, которая может иметь прогрессирующее развитие с увеличением размера и сопровождаться клинической симптоматикой [19, 59].

Таким образом, одной из основных консенсусных диагностических характеристик гидромиелии последних десятилетий является отсутствие клинического и МРТ-прогрессирования центральноканальной полости, а также отсутствие неврологического дефицита при объективном осмотре.

Однако в научном сообществе сохраняется дихотомия во взглядах. Часть исследователей (C. Blegvad и соавт., 2014) предлагают вовсе отказаться от термина «гидромиелия» в МКБ-10, подразумевая, что гидромиелия сама по себе не является отдельным заболеванием, а существует лишь как вариант сирингомиелии с незначительными или отсутствующими клиническими проявлениями. По мнению авторов, терапия жидкостных полостей спинного мозга заключается в нормализации тока ликвора независимо от терминологии [38]. Другие исследователи (А. А. Зуев и соавт., 2017) продолжают придерживаться взглядов теории W. J. Gardner (1965) о потенциале трансформации расширения центрального канала в сирингомиелическую полость [10]. Поэтому интерпретация нейровизуальных показателей полости является принципиальной для решения вопроса о прогнозе заболевания в условиях отсутствия на момент осмотра клинических проявлений.

Следует отметить, что применение аксиальных срезов при нейровизуализации играет ключевую роль в дифференциальной диагностике

гидромиелии. Так, нитевидные полости, выявляемые на сагиттальных срезах, на аксиальных изображениях могут визуализироваться в виде полостей «растянутой» формы, что является важным дифференциально-диагностическим признаком, указывающим на сирингомиелическую природу полости. Подобные деформации оцениваются как результат спонтанного спадения полости и преобладают в позднем периоде течения сирингомиелии, как правило, сопровождаются клинической симптоматикой [21, 24, 26, 39, 42]. Однако в некоторых случаях полость может спадаться на ранних этапах, до формирования клинической картины, что особенно характерно для сирингомиелии детского возраста, где ранняя диагностика и мониторинг состояния пациента имеют решающее значение для предотвращения прогрессирования заболевания, развития осложнений [20, 26].

Динамика взглядов о клинических и нейровизуальных характеристиках расширения центрального канала отражает постепенное уточнение понимания природы этого состояния. Ранние исследования, такие как работа T. H. Milhorat и соавт. (1995), были сфокусированы на расширениях центрального канала, строго ассоциированных с нарушением ликворооттока на уровне БЗО (МК1, гидроцефалия). Несмотря на наличие структурных аномалий, ключевым выводом стало отсутствие прогрессирования как клинической симптоматики (которая либо отсутствовала, либо была неспецифической), так и размеров полостей в течение времени наблюдения. Это позволило предположить возможность доброкачественного течения даже при наличии предрасполагающих факторов [54].

Представляет интерес наблюдение, описанное T. Fukutake и T. Hattori (1998): у 40-летней пациентки с МК1, занимавшейся синхронным плаванием, гидромиелия грудного отдела спинного мозга полностью регрессировала после устранения провоцирующих факторов – физического напряжения и задержки дыхания. Данное наблюдение продемонстрировало, что расширение центрального канала может быть не статичным, а динамическим состоянием, индуцируемым транзиторным повышением внутригрудного и внутричерепного давления, и указало на потенциальный механизм формирования центральноканальной полости через нарушение динамики ликвора [41, 68].

Дальнейшие исследования были направлены на изучение форм, не связанных с нарушениями ликвородинамики. В работе L. T. Holly и соавт. (2002) была введена концепция «щелевидных полостей» (slitlike cavities). Авторы описали щелевидную форму расширения центрального канала с диаметром от 1 до 5 мм (в среднем 2 мм), средней протяженностью до 3 позвоночных сегментов. Поводами для проведения МРТ послужили: наличие неспецифической боли в области позвоночника (у 13 пациентов), корешковый характер боли (у 7 больных), парестезии в конечностях (у 6 пациентов), онемение в конечностях (у 5 пациентов), мышечные спазмы (у 1 пациента). На примере 32 пациентов авторы показали, что данные образования, являясь, вероятно, остатками незаращенного центрального канала, в большинстве случаев не прогрессируют ни клинически, ни по данным МРТ в течение среднего периода наблюдения 38 месяцев. Ни одна из полостей не изменилась в размерах на контрольных снимках. Однако выявление у 7 из 32 пациентов (около 20%) усиления неврологической симптоматики при стабильных размерах полости подчеркнуло диагностическую дилемму разграничения стабильного анатомического варианта и формирующейся сирингомиелии [19, 74].

В ретроспективном исследовании J. Kim и соавт. (2012) у 12 пациентов с небольшими полостями щелевидной и нитевидной формы на сагиттальных изображениях, без предрасполагающих факторов и жалоб, также не было зафиксировано МРТ-прогрессирования. Однако отсутствие в работе детализации локализации полостей на аксиальных срезах оставило открытым вопрос о точном отношении описанных случаев к центральноканальным расширениям [52].

В исследовании, проведенном Е. Г. Менделевич и соавт. (2017), было изучено 50 пациентов с нейровизуальными признаками расширения центрального канала в пределах 2-5 мм при отсутствии костно-невральной патологии на уровне КВП. Поводом для МРТ-исследования спинного мозга у данной группы больных послужил болевой синдром в шейном и грудном отделах позвоночника, в межлопаточной области, онемение пальцев рук, головные боли напряжения (ГБН). Болевой синдром носил нейропатический характер в 12% случаев, скелетно-мышечный – в 48%. Объективно у 10% пациентов была выявлена асимметрия

проприорефлексов, сколиоз грудного отдела позвоночника I ст. – у 30%, болезненность перикраниальной мускулатуры – у 14%, болезненность паравертебральной мускулатуры при пальпации – у 56%. При проведении исследования не было выявлено ни одного случая гидромиелии, сообщающейся с полостью IV желудочка и ассоциированной с аномалиями КВП. Расширение центрального канала носило преимущественно ограниченный характер, а клиническая и МРТ-картина не отмечала прогрессирования с течением времени (от 1 до 4 лет) [18, 19].

Крупное проспективное исследование M. Faillot и соавт. (2020) 48 пациентов с щелевидными полостями углубило понимание о динамике процесса. Ключевой особенностью работы стало наличие диссоциации между клинической и нейровизуальной картиной: у части пациентов (19%) отмечалось ухудшение состояния (появление или нарастание легкого двигательного дефицита, нарушение мочеиспускания, усиление болевого синдрома) при абсолютно стабильных размерах полости по данным МРТ. Это согласуется с данными, что клиническое прогрессирование может происходить за счет иных, не связанных с параметрами полости, механизмов. Авторы подчеркнули необходимость ежегодного клинического и МРТ-наблюдения, а также лечения симптомов с использованием мультимодального подхода [102].

К настоящему времени описаны случаи развития и обратного регресса «симптоматической» гидромиелии – сочетания скелетно-мышечной боли с МРТ-признаками расширения центрального канала. Среди них A. Schiemer описал случай обнаружения расширения центрального канала на шейно-грудном уровне у 25-летнего летчика, предъявлявшего жалобы на приступообразные боли между лопатками, парестезии в правой руке, распространяющиеся на мизинец. Имеющиеся симптомы ретроспективно были расценены как проявление неспецифической боли, в связи с положительным эффектом от лечебной физической культуры и физиотерапии, нейровизуальная находка была признана инцидентальной [19, 108].

На сегодняшний день проводятся исследования, посвященные изучению динамики центральноканального полостеобразования, в которых применяют режим кино-МРТ (cine). Исследование J. Klekamp (2018), включившее 2276 пациентов с кистозными образованиями спинного мозга, подтверждает общую тенденцию: 635 пациентов с дилатацией центрального канала были выделены в отдельную группу, отличную от истинной сирингомиелии. Как правило, полости имели нитевидную или веретенообразную форму, не занимали значительного места в спинном мозге, который в остальном выглядел нормально; не выявлялось движения жидкости внутри полости и не было обнаружено блока потоку ликвора в пораженных сегментах позвоночника [19, 81].

Особняком стоит случай C. Foelsch и соавт. (2011), описывающий форму острого, сообщающегося с полостью IV желудочка, расширения центрального канала после латеральной шейной декомпрессии корешка. Данное осложнение привело к стойкому неврологическому дефициту и не регрессировало, несмотря на лечение. Данный пример иллюстрирует потенциально тяжелый, вероятно, ятрогенный вариант расширения центрального канала, патогенетически связанный с острым нарушением ликвородинамики [32].

Таким образом, динамика научных представлений о расширении центрального канала спинного мозга свидетельствует о постепенном отказе от трактовки этого состояния как обязательного этапа формирования сирингомиелии в пользу концепции гетерогенной группы центральноканальных полостей с различным прогнозом. При этом ключевыми для клинической практики остаются критерии стабильности процесса и дифференциации доброкачественных вариантов от потенциально прогрессирующих форм. В большинстве представленных клинических наблюдений ведущим поводом для обращения за медицинской помощью и выполнения МРТ был болевой синдром, преимущественно неспецифического характера. Для большинства пациентов было характерно отсутствие клинического и МРТ-прогрессирования в течение длительного периода, а развитие тяжелого неврологического дефицита описано единично.

1.4 Расширение центрального канала спинного мозга, ассоциированное с заболеваниями нервной системы различного генеза

Современные исследования демонстрируют растущий интерес к проблеме сочетания расширения центрального канала с различными патологиями нервной системы. При этом, несмотря на широкий спектр нозологий, ассоциированных с расширением центрального канала, единство взглядов на патогенез данной коморбидности до сих пор не достигнуто.

Согласно данным литературы, наиболее часто описываемым сочетанием является расширение центрального канала при демиелинизирующих процессах [6, 84, 117]. Расширение центрального канала в описанных наблюдениях демонстрирует стабильное течение, а в части случаев – регресс, наблюдаемый на фоне положительной нейровизуальной динамики основного заболевания. Ранние работы о сочетании гидромиелии с рассеянным склерозом (A. J. Larner и соавт., 2002), позволили сформулировать первоначальные гипотезы [84]. Авторы предположили, что в основе лежит комбинация интра- и экстрамедуллярных факторов: интрамедуллярного накопления внеклеточной жидкости вследствие препятствий ее оттока в САП в комбинации с сужением интратекального пространства и нарушением ликвородинамики. Было предложено несколько возможных механизмов для объяснения полостеобразования в спинном мозге при воспалительных заболеваниях ЦНС: а) отек, связанный с воспалительными поражениями спинного мозга, может нарушать гидродинамику спинномозговой жидкости, при этом нарушение циркуляции ЦСЖ приводит к расширению центрального канала; б) возникающая вследствие отека локальная ишемия может привести к некрозу тканей и полостеобразованию; в) демиелинизирующий процесс сам по себе может привести к некрозу тканей и полостеобразованию; г) арахноидит может привести к фиброзу мозговых оболочек, который может нарушить гидродинамику ЦСЖ, что приведет к полостеобразованию. Образование отека, приводящее к изменению ликворного потока и расширению центрального канала спинного мозга с последующим уменьшением его размеров на фоне терапии

болезни, является наиболее правдоподобным объяснением результатов нейровизуализации у подобных пациентов [6, 19].

Важным подтверждением роли динамического компонента стали данные об обратимости гидромиелии на фоне терапии основного заболевания, описанные, в частности, при поперечном миелите и подострой комбинированной дегенерации спинного мозга [43, 117].

Дальнейшее накопление данных выявило ассоциацию расширения центрального канала с еще более широким кругом заболеваний. Так, были описаны случаи при болезни Помпе, где в качестве общего патогенетического механизма предложено внутрисосудистое накопление гликогена, приводящее к спинальной ишемии и возможному формированию центральноканальной полости [112]; наследственной сенсомоторной полинейропатии 2А типа, связанной с мутацией в гене MFN2, кодирующем регуляторный белок, ответственный за митохондриальную динамику с возможным влиянием на закладку ЦНС [19, 47]; саркоидозе спинного мозга [44] и эпидуральном абсцессе [75], где достоверно установить взаимосвязь патогенетических механизмов ученые не смогли.

Особый интерес в контексте поиска общих патогенетических механизмов представляют случаи сочетания наследственной спастической параплегии с расширением центрального канала спинного мозга. Так, M. Masciullo и соавт. (2016) рассматривают гидромиелию не как случайное сочетание, а как компонент фенотипа, обусловленного мутацией в гене CYP2U1, который играет ключевую роль в развитии ЦНС – мутация вызывает нарушение митохондриальной структурности и косвенно может оказывать влияние на закладку ЦНС в онтогенезе, приводя к возникновению гидромиелии [19, 73]. Эти данные позволяют предположить существование общих звеньев патогенеза, связанных с нарушением нейроонтогенеза. Вместе с тем в литературе отсутствует единый взгляд на природу центральноканального расширения при наследственных и нейродегенеративных заболеваниях. В частности, в наблюдении B. Singanamalla и соавт. (2020) у пациентки с мутацией в гене ATL1 гидромиелия трактуется как случайная находка, что иллюстрирует дискуссионность вопроса [110].

Ряд исследователей также трактуют подобные сочетания как независимые процессы. Так, при боковом амиотрофическом склерозе (БАС) и синдроме ригидного человека патогенетическая связь не была подтверждена – комбинация рассматривается как сосуществование двух самостоятельных состояний [15, 17, 50]. Аналогичная осторожность в выводах присутствует в описании цервикальной дистонии в сочетании с гидромиелией, где, несмотря на предположение о возможном нарушении сенсорной афферентации, окончательный патогенетический вывод отложен до дальнейших исследований [103].

Как показывает анализ источников, выделяются две основные тенденции в интерпретации сочетания гидромиелии и иной неврологической патологии. С одной стороны, существует ряд патофизиологических гипотез, объединяющих эти состояния через общность механизмов: нарушение ликвородинамики, локальная ишемия спинного мозга, нарушения нейроонтогенеза ввиду генетических мутаций. С другой стороны, накопленные клинические данные часто носят казуистический характер и не позволяют сделать однозначных выводов, оставляя открытым вопрос о том, является ли такая коморбидность закономерной или случайной.

Таким образом, представления о природе и клиническом значении центральноканальных полостей спинного мозга остаются неоднозначными. Несмотря на накопленные данные о морфологических особенностях гидромиелии и сирингомиелии, недостаточно четко определены клинико-нейровизуальные критерии их разграничения, а также особенности естественной динамики полостей при длительном наблюдении. Дополнительную сложность представляет выявление центральноканальных полостей при различных заболеваниях нервной системы, когда остается неясным, являются ли полости взаимосвязанными с основным патологическим процессом или представляют собой сопутствующий нейровизуальный феномен. В связи с этим представляется необходимым комплексное клинико-нейровизуальное исследование центральноканальных полостей с оценкой их клинических проявлений, морфологических характеристик и динамики, что позволит определить подходы к дифференциальной диагностике и динамическому наблюдению.

ГЛАВА 2 МАТЕРИАЛ И МЕТОДЫ

2.1 Общая характеристика клинических наблюдений

Исследование проводилось на кафедре неврологии ФГБОУ ВО Казанский ГМУ Минздрава России. Набор пациентов осуществлялся на клинических базах ГАУЗ «РКБ МЗ РТ», ГАУЗ «ГКБ №7 им. М.Н. Садыкова» г. Казани в период с 2023 по 2026 год.

Проведение диссертационного исследования было одобрено Локальным этическим комитетом ФГБОУ ВО Казанский ГМУ Минздрава России от 21 ноября 2023 года.

Критерии включения в исследование были следующие:

- Возраст 18 лет и старше;
- Пациенты с обнаруженными по результатам нейровизуализации центральноканальными полостями диаметром от 1 до 4 мм включительно;
- Подписанное информированное согласие на включение в исследование.

Критерии невключения в исследование:

- Возраст младше 18 лет;
- Отсутствие центральноканальной полости в спинном мозге по результатам нейровизуализации;
- Наличие по данным оценки МР-морфометрии признаков спадения полости;
- Наличие по данным оценки МРТ признаков «жесткой концевой нити»;
- Отказ пациента от участия в исследовании.

В когортное проспективное исследование были включены 112 пациентов с расширением центрального канала спинного мозга. В дальнейшем, в зависимости от наличия или отсутствия потенциальных факторов окклюзии на уровне краниовертебрального региона, когорта была разделена на две группы сравнения, а также была выделена группа с расширением центрального канала у пациентов с заболеваниями нервной системы различного генеза:

Первая группа – пациенты с обнаруженными по результатам нейровизуализации центральноканальными полостями, не имевшие потенциальных факторов окклюзии на уровне КВП, таких как эктопия миндалин мозжечка, базиллярная импрессия, платибазия, ретрофлексия зубовидного отростка, арахнопатии, опухоли ЗЧЯ и супратенториальной локализации.

Вторая группа – пациенты с обнаруженными по результатам нейровизуализации центральноканальными полостями с наличием потенциальных факторов окклюзии на уровне КВП, а именно эктопией миндалин мозжечка.

Третья группа – пациенты с обнаруженными по результатам нейровизуализации центральноканальными полостями с заболеваниями нервной системы различного генеза.

Распределение в группах сравнения по полу и возрасту было следующим: в группе 1 мужчин – 41 (56,2%), женщин – 32 (43,8%). Медиана возраста составила 33 [22; 50] года. В группе 2 мужчин – 20 (64,5%), женщин – 11 (35,5%), медиана возраста составила 34 [23; 54] года. В третьей группе также преобладали мужчины – 6 (75%) пациентов, женщин – 2 (25%), медиана возраста пациентов составила 54 [37; 58,8] года. Пациенты первой и второй групп сравнения были однородны по полу и возрасту (для возраста $p=0,431$, для пола $p=0,429$).

2.2 Методы исследования

Научное исследование базировалось на двухэтапном подходе к оценке клинических и нейровизуальных параметров.

На первом этапе проводились анамнестическое, клинико-неврологическое исследование, предусматривавшее анализ данных анамнеза и медицинской документации, неврологического статуса, и МРТ-морфометрическое исследование параметров полости и ЗЧЯ, выполненное на основании анализа МРТ-изображений.

Второй этап исследования проводился через 2-10 лет после выполнения первых МРТ-снимков, предусматривал проведение клинического обследования пациентов, анализ инструментальных исследований (МРТ). Пороги изменения ≥ 1 мм по диаметру полости [64, 96, 99] и ≥ 2 мм по длине (в качестве операционного

критерия оценки динамики) использовались как маркеры отрицательной (в случае роста полости) и положительной (в случае регресса кисты) динамики процесса.

2.2.1 Клинические методы исследования

Клиническое обследование всех пациентов включало детализированный сбор анамнестических данных, регистрацию жалоб и стандартизированное неврологическое тестирование в соответствии с протоколом исследования [30].

Оценка болевого синдрома проводилась следующим образом: фиксировались характер, топография болевых ощущений на основании жалоб. Интенсивность боли оценивалась с применением Visual Analogue Scale (Визуально-Аналоговой Шкалы; ВАШ) [34]; для оценки признаков, характерных для нейропатического компонента боли, использовался опросник Douleur Neuropathique 4 questions (DN4) [55].

Неврологический осмотр проводился по стандартной методике [30]. Оценивалось состояние черепно-мозговых нервов (глазные щели, размер, реакция зрачков на свет, глазодвижения, нистагм, симметрия лица, функции глотания и фонации).

Анализ моторной функции предполагал оценку активных движений, мышечной силы, тонуса и рефлекторной активности. Исследование мышечной силы проводилось по ключевым группам. В верхних конечностях: сгибатели/разгибатели предплечья и запястья, сгибатели дистальной фаланги III пальца, абдукторы мизинца. Нижние конечности: сгибатели бедра, разгибатели колена, тыльные/подошвенные сгибатели стопы, разгибатели большого пальца стопы.

Сенсорные нарушения выявлялись на основании жалоб и объективного тестирования поверхностной (болевая, температурная) и глубокой (проприоцептивная, вибрационная) чувствительности. Болевая чувствительность исследовалась методом точечного укола в дерматомах. Температурная чувствительность оценивалась с использованием термотестера с металлическим и

пластиковым аппликаторами. Оценивалось мышечно-суставное чувство в конечностях, а также вибрационная чувствительность с помощью камертона С128.

Диагностика координаторной сферы производилась путем выполнения пальценосовой, пяточно-коленной проб, пробы Ромберга (простой и усиленной), выявления адиадохокинеза, асинергии Бабинского, оценки тандемной походки, нистагма.

Проводилась оценка наличия вегетативно-трофических расстройств, которая включала оценку наличия акроцианоза, отеков, дисгидроза (гипер-/ангидроз), трофических язв, артропатий, гиперкератоза, ониходистрофий.

При клиническом обследовании проводилась пальпация паравертебральной мускулатуры и остистых отростков позвонков с оценкой наличия локальной болезненности, оценивалось напряжение паравертебральных мышц в области локализации болевого синдрома. Также оценивался тип деформаций позвоночника: сколиоз, кифоз, кифосколиоз. При клиническом обследовании оценивалось наличие деформаций позвоночника. Степень выявленных деформаций учитывалась по данным медицинской документации.

2.2.2 Инструментальные методы исследования

Основным инструментальным методом в рамках настоящего исследования был задействован метод МРТ. Обследование структур головного мозга и позвоночного столба осуществлялось с применением высокопольных МР-томографов Siemens Altea 1,5 Т. Визуализация проводилась в стандартных импульсных последовательностях (Т1- и Т2-взвешенных) с получением изображений в сагиттальной и аксиальной проекциях. Полученные МРТ-изображения в дальнейшем подвергались морфометрическому анализу. Обработка данных и выполнение измерений производились с использованием специализированного программного обеспечения RadiAnt DICOM Viewer. В связи с отсутствием в настоящем исследовании отдельной контрольной группы пациентов оценка МРТ-параметров ЗЧЯ проводилась с сопоставлением полученных показателей с опубликованными референсными значениями,

представленными в ранее выполненных исследованиях [13, 24]. При выборе референсных значений учитывались методика измерения и характеристики исследованных параметров, соответствующие использованным в настоящей работе.

А. Линейные показатели ЗЧЯ были получены путем следующих измерений:

1. Степень эктопии миндалин мозжечка – перпендикуляр к линии БЗО (Мак Рея), соединяющей точки базиона и опистиона;

2. Длина блюменбахова ската (кливус) – расстояние от верхушки спинки турецкого седла до базиона;

3. Длина чешуи затылочной кости (супраокципут) – расстояние от опистиона до внутреннего затылочного выступа;

4. Условная длина ЗЧЯ – расстояние от спинки турецкого седла до внутреннего затылочного выступа в области слияния венозных синусов;

5. Линия Твининга – линия, проведенная от бугорка турецкого седла к внутреннему затылочному выступу;

6. Высота ЗЧЯ – перпендикуляр от опистиона к линии Твининга;

7. Высота ЗЧЯ до ее верхнего угла – расстояние от базиона до верхней точки намета мозжечка;

8. Индекс Клауса – расстояние от верхушки зуба до линии Твининга (рисунок 2.1);

9. Ширина ЗЧЯ – расстояние между самыми удаленными точками ЗЧЯ в местах слияния венозных синусов (рисунок 2.2).

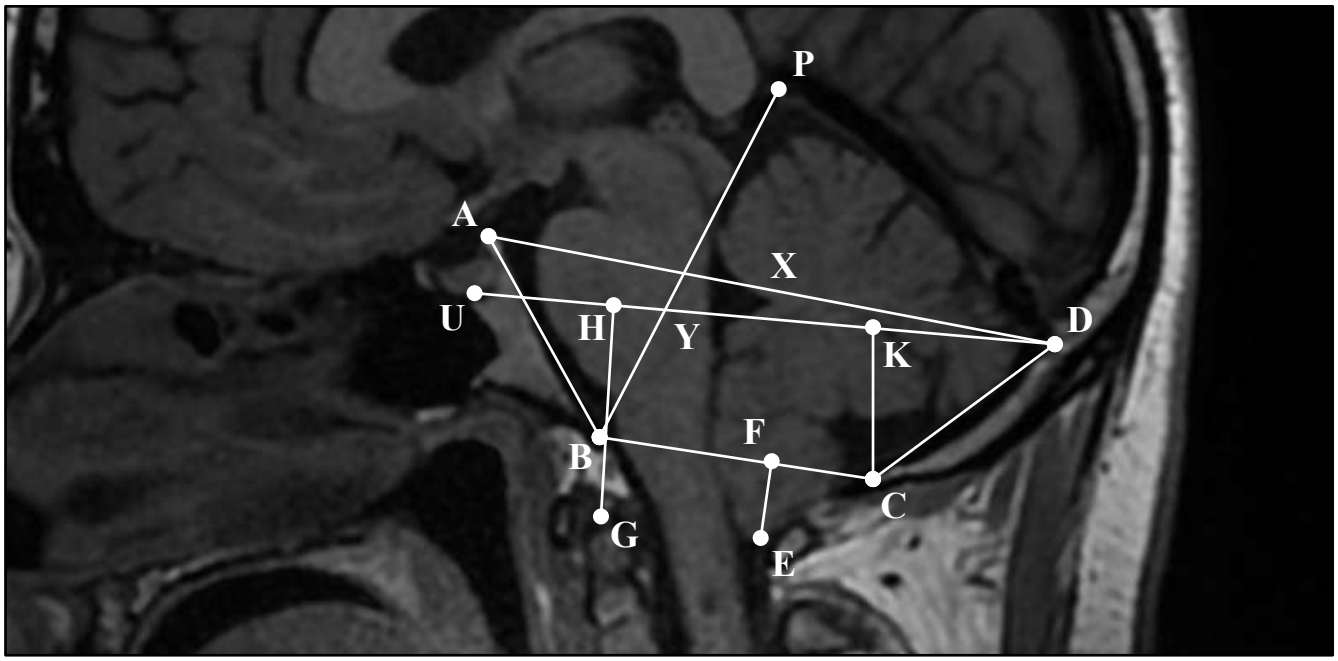

Рисунок 2.1 – Линейные показатели ЗЧЯ (срединно-сагиттальная проекция), режим Т1

Примечание – BC – линия Мак Рея; AB – длина блюменбахова ската (кливус); CD – длина чешуи затылочной кости (супраокципут); AD – условная длина ЗЧЯ (X); UD – линия Твининга; CK – высота ЗЧЯ до линии Твининга; BP – высота ЗЧЯ до ее верхнего угла (Y); GH – индекс Клауса; FE – степень эктопии миндалин мозжечка.

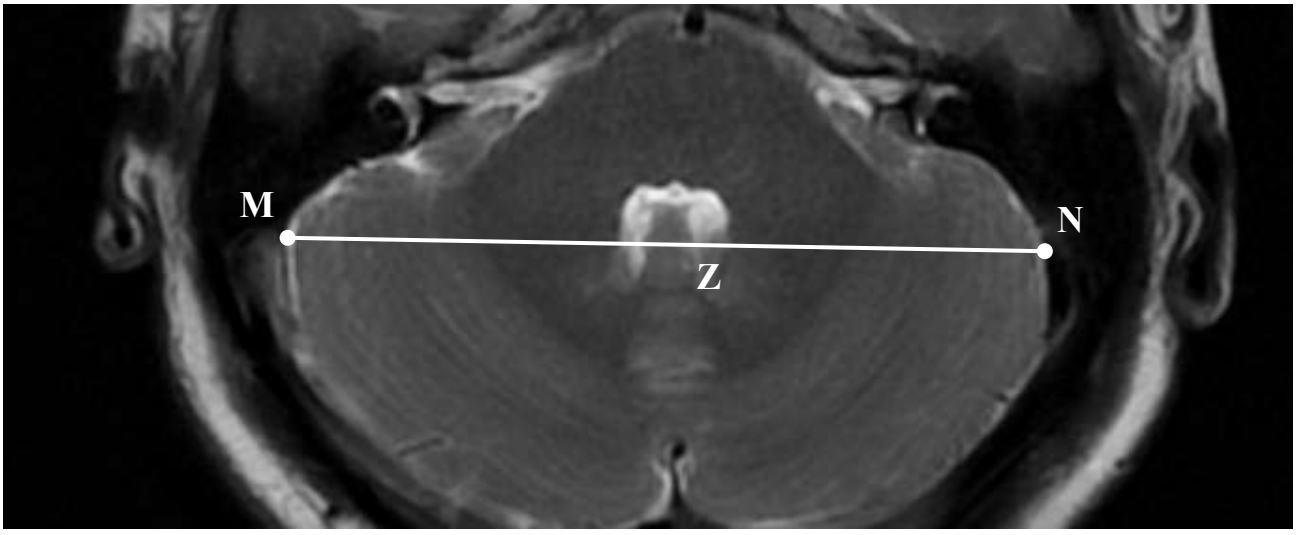

Рисунок 2.2 – Ширина ЗЧЯ (аксиальный срез), режим Т2

Примечание – MN – ширина ЗЧЯ (Z).

10. Переднее САП на уровне БЗО – расстояние от базиона до ближайшей точки стволовых структур головного мозга;

11. Заднее САП на уровне БЗО – расстояние от опистиона до ближайшей точки стволовых структур головного мозга;

12. Глубина большой мозжечковой цистерны – расстояние от опистиона до задней поверхности червя/полушарий мозжечка (рисунок 2.3).

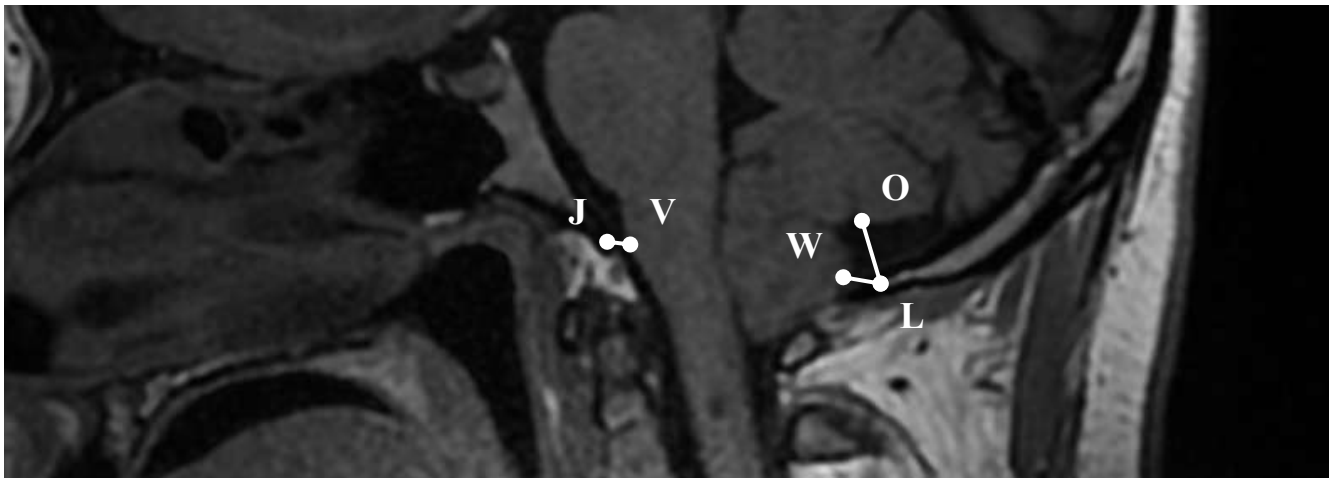

Рисунок 2.3 – Оценка состояния ликворных пространств на уровне БЗО, глубины большой мозжечковой цистерны (срединно-сагиттальная проекция), режим Т1

Примечание – JV – переднее САП на уровне БЗО; WL – заднее САП на уровне БЗО; OL – глубина большой мозжечковой цистерны.

Б. Оценка угловых показателей проводилась на основании следующих измерений:

1. Угол Богарта – угол, образованный линией ската и линией Мак Рея;

2. Угол Велькера (базальный угол) – угол, образованный линией от назиона до спинки турецкого седла и линией ската;

3. Тенториальный угол – угол, образованный линией супраокципута и линией от затылочного бугра вверх вдоль намета мозжечка к самой высокой точке ЗЧЯ [13, 20, 31, 48, 56, 60, 65, 77, 88, 95, 109] (рисунок 2.4).

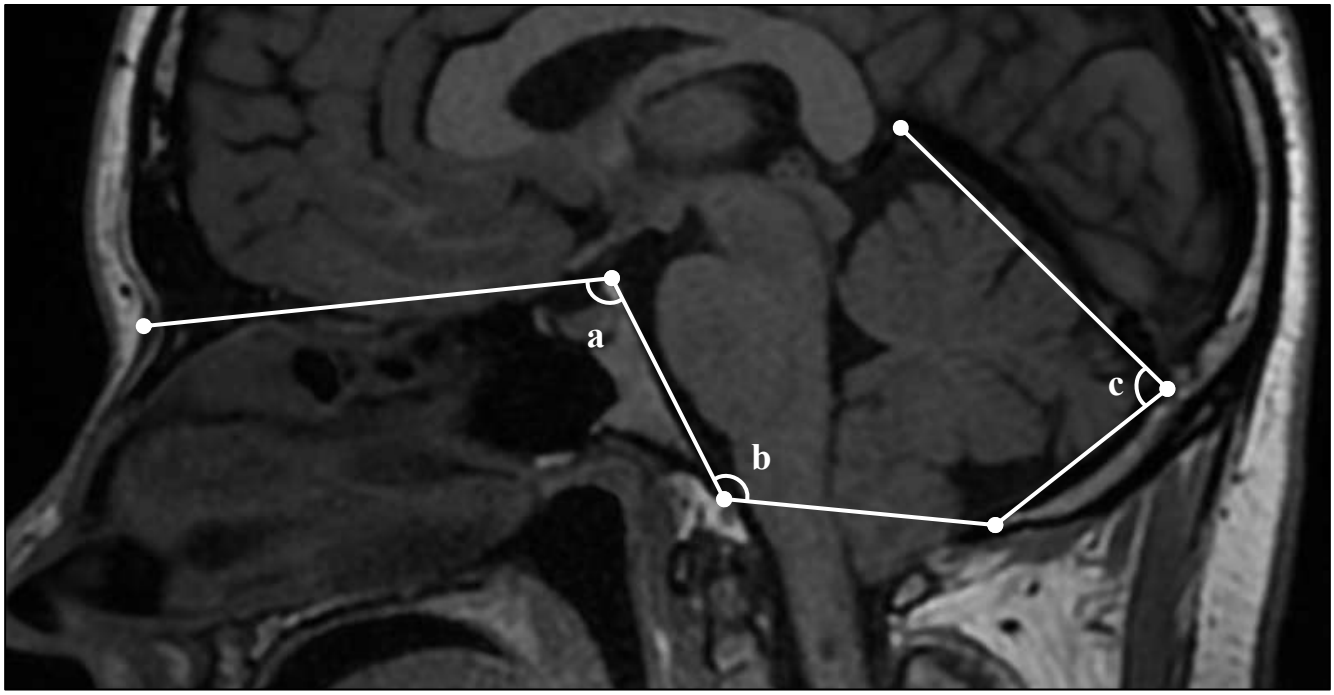

Рисунок 2.4 – Угловые показатели ЗЧЯ (срединно-сагиттальная проекция), режим Т1

Примечание – a – угол Велькера; b – угол Богарта; c – тенториальный угол.

Оценка объемных показателей ЗЧЯ производилась на основании следующей формулы с учетом ряда линейных показателей (1):

$$\mathcal{V}_{\text{ЗЧЯ}} = \frac{4}{3}\pi \times \left(\frac{x}{2} \times \frac{y}{2} \times \frac{z}{2}\right) \quad (1)$$

где $V_{\text{ЗЧЯ}}$ – объем ЗЧЯ;

X – условная длина ЗЧЯ – расстояние от спинки турецкого седла до внутреннего затылочного выступа в области слияния венозных синусов;

Y – высота ЗЧЯ до ее верхнего угла – расстояние от базиона до верхней точки намета мозжечка;

Z – ширина ЗЧЯ – расстояние между самыми удаленными точками ЗЧЯ [13, 31, 69, 94].

На основании анализа МРТ-морфометрических показателей установленные изменения ЗЧЯ квалифицировались как:

- «малая» ЗЧЯ – при наличии уменьшенных линейных размеров костных структур и/или объема ЗЧЯ;
- «тесная» ЗЧЯ – при отсутствии большой мозжечковой цистерны. Увеличением угла Богарта более 135° определялось наличие платибазии [13, 31].

Морфометрическая оценка данных МРТ шейного и грудного отделов позвоночника, а также спинного мозга включала количественное определение следующих параметров:

1. Форма полости;
2. Локализация и протяженность полости (рисунок 2.5);

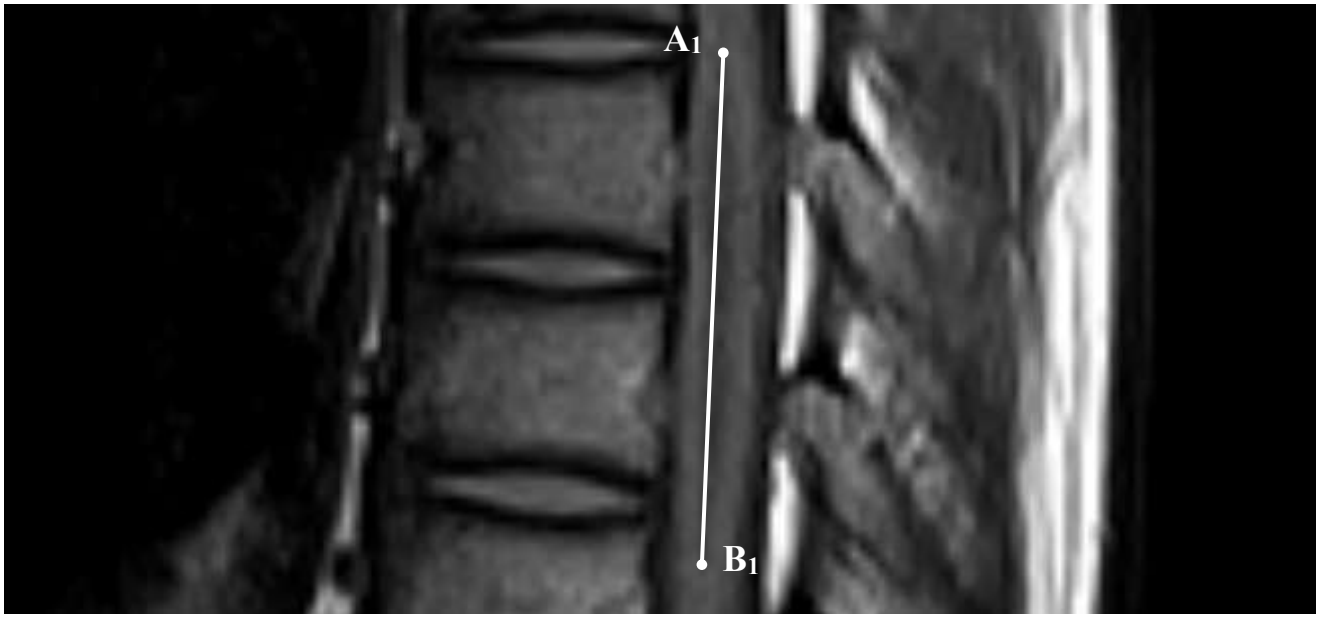

Рисунок 2.5 – Протяженность полости (сагиттальная проекция), режим Т1

Примечание – А1В1 – протяженность полости.

3. Пространственная локализация полости относительно поперечника спинного мозга и её форма на аксиальных МР-томограммах;
4. Диаметр полости (максимальный переднезадний размер);
5. Переднезадний размер спинного мозга на уровне максимального расширения полости;
6. Переднезадний размер позвоночного канала на уровне максимального расширения полости (рисунки 2.6, 2.7, 2.8);

7. Кистозный индекс – отношение максимального переднезаднего размера полости к переднезаднему размеру спинного мозга;

8. Наличие потенциальных окклюзирующих факторов проксимальнее уровня локализации полости. Помимо этого, проводилась оценка возможной атрофии ткани спинного мозга на МРТ как результата спадения полости [21, 26].

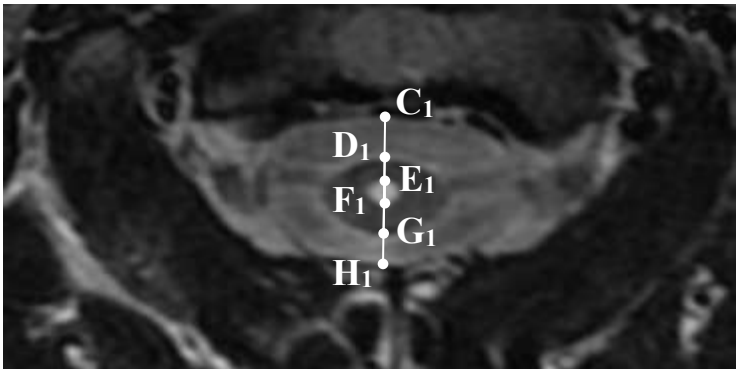

Рисунок 2.6 – МРТ-изображение спинного мозга и позвоночника с указанием исследованных параметров (аксиальная проекция в режиме Т2)

Примечание – E1F1 – диаметр полости (максимальный переднезадний размер); D1G1 – переднезадний размер спинного мозга на уровне максимального расширения полости; C1H1 – переднезадний размер позвоночного канала на уровне максимального расширения полости.

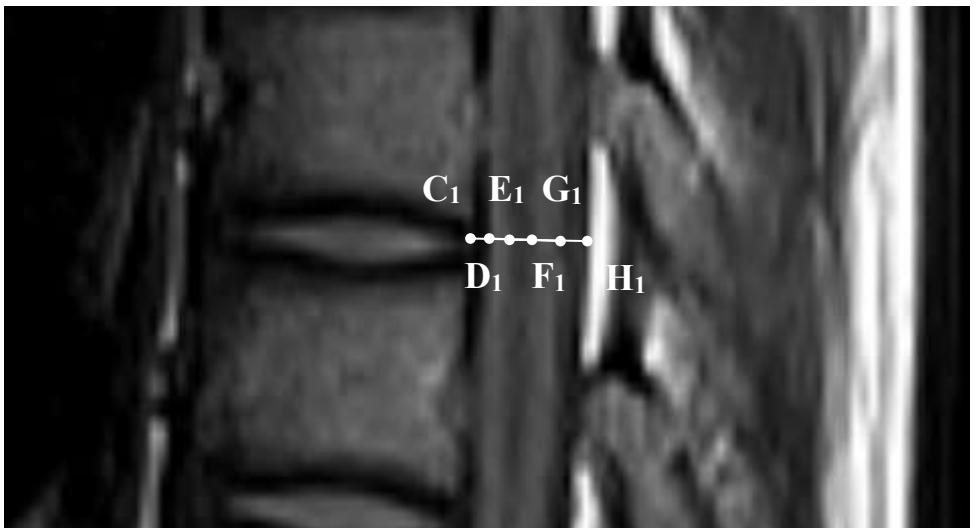

Рисунок 2.7 – МРТ-изображение спинного мозга и позвоночника с указанием исследованных параметров (сагиттальная проекция в режиме Т1)

Примечание – E1F1 – диаметр полости (максимальный переднезадний размер); D1G1 – переднезадний размер спинного мозга на уровне максимального расширения полости; C1H1 – переднезадний размер позвоночного канала на уровне максимального расширения полости.



Рисунок 2.8 – МРТ-изображение спинного мозга и позвоночника с указанием исследованных параметров (сагиттальная проекция в режиме Т2)

Примечание – E1F1 – диаметр полости (максимальный переднезадний размер); D1G1 – переднезадний размер спинного мозга на уровне максимального расширения полости; C1H1 – переднезадний размер позвоночного канала на уровне максимального расширения полости.

Все данные заносились в специально разработанные индивидуальные регистрационные карты.

2.3 Дизайн исследования

Дизайн исследования схематично изображен на рисунке 2.9.



Рисунок 2.9 – Дизайн исследования пациентов с расширением центрального канала, разделенных на группы сравнения, с выделением группы пациентов с заболеваниями нервной системы различного генеза

2.4 Статистическая обработка результатов

Обработка статистических данных осуществлялась в программной среде IBM SPSS Statistics версии 28. Для оценки соответствия распределения количественных переменных закону нормальности применялись критерии Колмогорова-Смирнова и Шапиро-Уилка. При статистической обработке данных исследования использовались методы описательной статистики. Результаты описательной статистики выражены как M±σ, где M обозначает среднее арифметическое, а σ – стандартное отклонение, либо в формате медианы с указанием межквартильного размаха. В большинстве случаев распределение количественных показателей отличалось от нормального. Для сравнения двух зависимых выборок по количественному признаку применяли критерий знаковых рангов Вилкоксона, для анализа качественных данных – критерий Мак-Немара. Сравнение независимых выборок по количественному признаку проводилось с помощью U-критерия Манна-Уитни и t-критерия Стьюдента; сопоставление качественных переменных в независимых группах осуществлялось посредством критерия χ^2 (хи-квадрат) Пирсона и точного критерия Фишера. Для оценки тесноты связи между категориальными признаками при анализе таблиц сопряженности 2×2 рассчитывали коэффициент φ (фи), при таблицах сопряженности размером более 2×2 — V Крамера. Для оценки силы и направления связи между количественными и порядковыми признаками был использован коэффициент ранговой корреляции Спирмена (r_s). При проведении множественных статистических сравнений для контроля вероятности ошибки применяли пошаговую поправку Холма. Критический уровень статистической значимости различий установлен на уровне $p<0,05$.

ГЛАВА 3 РЕЗУЛЬТАТЫ ИССЛЕДОВАНИЯ

3.1 Общая характеристика пациентов, включенных в исследование

В соответствии с целью и задачами работы была сформирована общая исследуемая когорта пациентов (n=112) с центральноканальными полостями, отобранными на основании критериев включения и исключения.

В дальнейшем, в зависимости от наличия или отсутствия аномалий на уровне краниовертебрального региона, отобранная когорта была разделена на две группы сравнения, а также была выделена группа с расширением центрального канала у пациентов с заболеваниями нервной системы различного генеза (7,1%; n=8).

В группу 1 (65,2%; n=73) были включены пациенты с центральноканальными полостями, не имевшие потенциальных факторов окклюзии на уровне КВП, таких как эктопия миндалин мозжечка, базиллярная импрессия, платибазия, ретрофлексия зубовидного отростка, арахнопатии, опухоли ЗЧЯ и супратенториальной области.

Группа 2 (27,7%; n=31) была представлена пациентами с центральноканальными полостями в сочетании с наличием потенциальных факторов окклюзии на уровне КВП. В настоящей выборке единственным выявленным потенциальным фактором окклюзии являлась эктопия миндалин мозжечка.

Распределение в группах сравнения по полу и возрасту было следующим: в группе 1 мужчин – 41 (56,2%), женщин – 32 (43,8%). Медиана возраста составила 33 [22; 50] года. В группе 2 мужчин – 20 (64,5%), женщин – 11 (35,5%), медиана возраста составила 34 [23; 54] года. Не было установлено достоверного различия по возрастно-половому составу в группах сравнения, группы были сопоставимы (для возраста p=0,431, для пола p=0,429). Данные по общей характеристике групп сравнения, различающихся на основании наличия потенциальных факторов окклюзии на уровне КВП, представлены в таблице 3.1.

Таблица 3.1 – Общая характеристика пациентов групп сравнения

Параметры	Общая группа (n=104)		1 группа (n=73)		2 группа (n=31)	
Возраст, лет	33 [22; 51,8]		33 [22; 50]		34 [23; 54]	
Пол, %	Абс.	%	Абс.	%	Абс.	%
женский	43	41,3	32	43,8	11	35,5
мужской	61	58,7	41	56,2	20	64,5

Согласно дизайну исследования, клиническая и нейровизуальная оценка пациентов проводилась в группах 1 и 2 в 2 этапа с анализом динамики состояния. Временной период оценки динамики составил в группе 1 от 2 до 10 лет с момента выполнения первых МРТ-снимков, с медианой показателя 3 [2; 5] года, во 2 группе – от 2 до 6 лет, медиана составила 3 [2; 4] года (p=0,850).

3.2 Клинические характеристики пациентов с расширением центрального канала спинного мозга

3.2.1 Клинические характеристики пациентов с расширением центрального канала спинного мозга без потенциальных факторов окклюзии на уровне КВП и в сочетании с эктопией миндалин мозжечка на первом этапе исследования

Группа 1 включала пациентов, у которых центральноканальная полость обнаруживалась на МРТ, выполненной в связи с рядом жалоб (43,8%; n=32), либо была случайной находкой при рутинных исследованиях (56,2%; n=41).

Основные клинические варианты, установленные на первом этапе исследования в группе 1, приведены в таблице 3.2.

Таблица 3.2 – Распределение пациентов с расширением центрального канала спинного мозга в группе 1 по наличию отдельных жалоб на 1 этапе исследования

Симптомы	1 группа исследования	
	Абс.	%
Боль в спине	27	37
Головная боль	8	11
Несистемное головокружение	3	4,1
Чувствительные нарушения	4	5,5

Клинико-неврологическая оценка показала диссоциацию между распространенностью субъективных симптомов и представленностью объективных изменений неврологического статуса.

Так, на эпизоды головокружения несистемного характера предъявляли жалобы 4,1% (n=3) больных. Неврологическое обследование этих пациентов показало наличие покачивания при выполнении пробы Ромберга без усиления при закрытии глаз.

Проведенная на основании жалоб больных оценка чувствительной сферы показала, что среди пациентов жалобы на чувствительные нарушения наблюдались в 5,5% (n=4) случаев, при этом из них у 50% (n=2) исследованных наблюдалось ощущение онемения в области спины, кончиков пальцев рук и ног, у 25% (n=1) пациентов – парестезии в руках, у 25% (n=1) – гиперпатия в области спины. Все исследованные пациенты отметили кратковременность (менее 2 месяцев) и непостоянный характер вышеописанных жалоб, не приводящих к нарушению функционирования. Пациенты оценивали их как легкие. При этом объективное исследование выявило неопределенные мозаичные нарушения чувствительности, изменений по типу сегментарно-диссоциированных расстройств чувствительности не было обнаружено среди исследованной категории пациентов.

Анализ двигательной сферы не выявил изменений мышечной силы, тонуса и рефлекторной активности. По данным оценки вегетативно-трофических

расстройств не отмечено нарушений в виде акроцианоза, отеков, дисгидроза, трофических язв, артропатий, гиперкератоза, ониходистрофий.

Также проводилась клиническая оценка таких симптомов, как бульбарные, глазные (диплопия, нарушение зрения), слуховые нарушения (снижение слуха, шум в ушах), которых не было обнаружено среди исследованных больных.

Таким образом, в объективном статусе не было отмечено изменений в сферах группы БЗО [13, 24, 57, 71], а также чувствительных и двигательных расстройств, соответствующих синдрому миелопатии.

Часть пациентов предъявляли жалобы на головную боль (11%; n=8). Согласно Международной классификации головных болей 3-го пересмотра (МКГБ-3) [72], головная боль была квалифицирована как ГБН (75%; n=6), а также соответствовала критериям мигренозной головной боли без ауры (25%; n=2). Головные боли носили преимущественно эпизодический характер (75%; n=6). Головная боль в исследованных случаях не была ассоциирована с факторами, такими как натуживание, кашель, чихание, лежащими в основе приема Вальсальвы и сопровождающимися повышением внутрибрюшного давления. Среди этой группы исследованных была проведена оценка болевого синдрома по ВАШ, которая показала, что преобладали пациенты с болью умеренной интенсивности с медианой 6,0 [6,0; 7,0] баллов (рисунок 3.1).

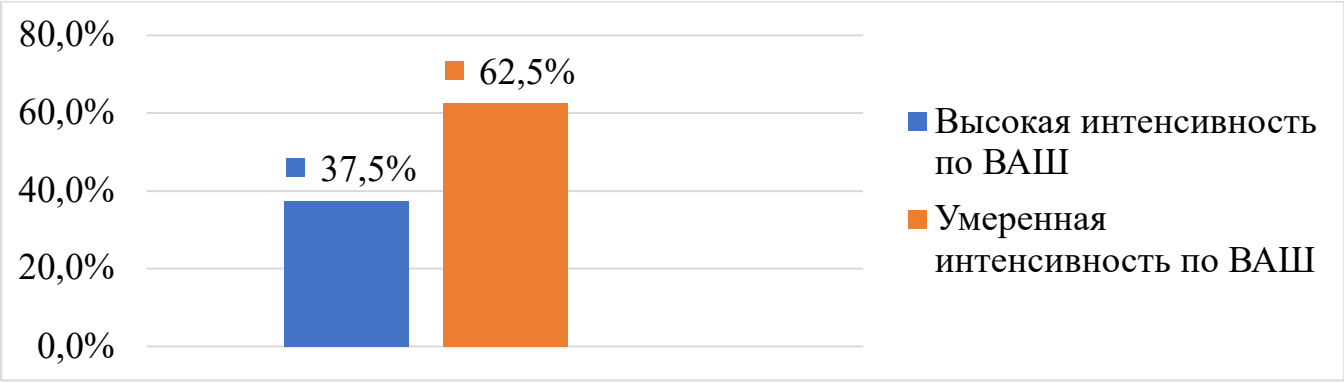

Рисунок 3.1 – Распределение по интенсивности головной боли по категориям ВАШ среди пациентов с центральноканальными полостями без потенциальных факторов окклюзии на уровне КВП на 1 этапе исследования, %

Для пациентов с головной болью были характерны такие изменения при оценке неврологического статуса, как напряженность и болезненность перикраниальной мускулатуры и паравертебральных мышц на уровне шейного отдела позвоночника (62,5%; n=5), что является характерным для первичных форм головных болей [72]. Группе пациентов с наличием головной боли вне рамок исследования была назначена консервативная терапия согласно федеральным клиническим рекомендациям в зависимости от ее типа.

Анализу боли в спине как симптому, ассоциированному с полостями в спинном мозге, было уделено особое внимание. Установлено, что преимущественной жалобой пациентов, послужившей причиной выполнения МРТ, был болевой синдром в области спины (37%; n=27). Анализ характера и локализации боли в спине показал следующее распределение, данные приведены в таблице 3.3.

Таблица 3.3 – Оценка характера боли в спине по клиническим признакам и ее локализации у пациентов в 1 группе на 1 этапе исследования

Характер боли по клиническим характеристикам	Локализация боли в области спины							
	ШОП		ГОП		ПОП		Диффузная боль	
	Абс.	%	Абс.	%	Абс.	%	Абс.	%
Ноцицептивный	2	7,4	13	48,2	2	7,4	1	3,7
Нейропатический	2	7,4	-	-	1	3,7	2	7,4
Смешанный	3	11,1	1	3,7	-	-	-	-

Примечание – ШОП – шейный отдел позвоночника; ГОП – грудной отдел позвоночника; ПОП – поясничный отдел позвоночника.

У большинства пациентов боль в спине носила ноющий характер – 55,6% (n=15), давящий характер боли отмечался у 11,1% (n=3) больных, что было интерпретировано как ноцицептивные характеристики, наблюдающиеся преимущественно при скелетно-мышечной боли. Жалобы на стреляющие и жгучие

боли сообщили 14,8% (n=4) и 3,7% (n=1) больных соответственно, что по клиническим характеристикам соответствовало признакам нейропатического компонента болевого синдрома. У 14,8% (n=4) исследованных отмечались характеристики смешанного типа боли.

Локализация боли в спине регистрировалась в группе 1 преимущественно в грудном отделе позвоночника (51,9%; n=14).

Оценка болевого синдрома на 1 этапе исследования показала, что у 63% (n=17) пациентов боль имела острое течение, подострое – у 3,7% (n=1), хроническое – у 33,3% (n=9) исследованных. Анализ оценки продолжительности болевого синдрома на 1 этапе исследования показал, что 59,3% (n=16) пациентов боль беспокоила в течение нескольких лет, возникла впервые у 40,7% (n=11), при этом у 33,3% (n=9) пациентов она носила перманентный характер, у 66,7% (n=18) – пароксизмальный.

Среди группы больных с болевым синдромом в области спины была проведена ее оценка по ВАШ, которая показала, что преобладали пациенты с болью умеренной интенсивности (медиана 6,0 [5,0; 7,0] баллов), распределение пациентов представлено на рисунке 3.2.

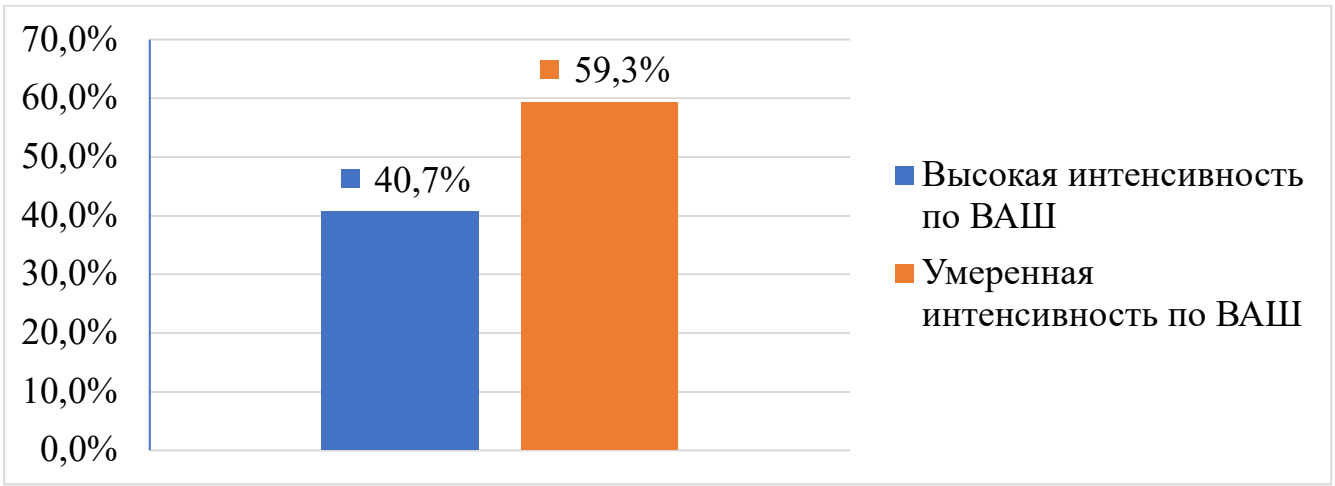

Рисунок 3.2 – Распределение по интенсивности боли в спине по категориям ВАШ среди пациентов группы 1 на 1 этапе исследования, %

У исследованных пациентов с болью в спине при оценке вертебрального статуса были выявлены изменения, которые характеризовались напряженностью и болезненностью при пальпации паравертебральной мускулатуры, остистых отростков в зоне локализации боли в 100% (n=27) случаев. В 33,3% (n=9) случаев среди пациентов с болью в спине обнаружены различные деформации позвоночника: у 3,7% (n=1) наблюдался кифосколиоз I степени, у 18,5% (n=5) – сколиоз I степени, у 3,7% (n=1) кифоз I степени, у 3,7% (n=1) кифоз II степени, у 3,7% (n=1) пациентов кифоз III степени.

В последующем, сведения о терапии боли, проводимой вне рамок исследования, учитывались в анамнезе.

В оставшихся 56,2% (n=41) случаев расширение центрального канала было выявлено как диагностическая находка и не сопровождалось какой-либо клинической симптоматикой.

Группа 2 (n=31) включала пациентов, у которых расширение центрального канала было обнаружено как диагностическая находка при выполнении МРТ (45,2%; n=14), либо в связи с рядом жалоб (54,8%; n=17).

Основные клинические варианты, установленные на первом этапе исследования в группе 2, приведены в таблице 3.4.

Таблица 3.4 – Распределение пациентов с расширением центрального канала в группе больных с наличием потенциальных факторов окклюзии на уровне КВП по наличию отдельных жалоб на 1 этапе исследования

Симптомы	2 группа исследования	
	Абс.	%
Боль в спине	10	32,3
Головная боль	8	25,8
Несистемное головокружение	3	9,7
Чувствительные нарушения	1	3,2

Жалобы вестибулярно-мозжечкового характера были представлены несистемным головокружением с ощущением неустойчивости при ходьбе (9,7%; n=3). При объективном обследовании у данных пациентов выявлялось покачивание при выполнении пробы Ромберга без усиления при закрытии глаз.

Чувствительные нарушения отмечались у 3,2% (n=1) пациентов и были представлены ощущением онемения в области спины, которое характеризовалось кратковременностью (продолжительность симптомов составила 1-2 месяца). При объективном обследовании выявлялись невыраженные мозаичные нарушения чувствительности. Признаков сегментарно-диссоциированных расстройств чувствительности не было обнаружено.

По результатам анализа двигательной сферы не было выявлено изменений мышечной силы, тонуса и рефлекторной активности. По данным оценки вегетативно-трофических нарушений не отмечено изменений в форме акроцианоза, отеков, дисгидроза, трофических язв, артропатий, гиперкератоза, ониходистрофий.

Ассоциированных с МК симптомов по типу кашлевой головной боли, бульбарных нарушений, глазных нарушений (диплопия, нарушение зрения), слуховых нарушений (снижение слуха, шум в ушах) [13, 24, 57, 71] в группе пациентов с эктопией миндалин мозжечка выявлено не было.

Головная боль отмечалась у 25,8% (n=8) больных. В соответствии с критериями МКГБ-3 [72] головная боль чаще соответствовала критериям ГБН (75%; n=6), реже – мигрени без ауры (25%; n=2). Во всех случаях головная боль носила эпизодический характер. Интенсивность боли по ВАШ соответствовала преимущественно умеренной степени выраженности (медиана 5,5 [4,3; 6,0] баллов). Связь головной боли с повышением внутрибрюшного давления не была установлена.

При объективном обследовании у всех пациентов с головной болью (100%; n=8) выявлялись напряженность и болезненность перикраниальной мускулатуры и паравертебральных мышц шейного отдела позвоночника.

Наиболее распространенной жалобой пациентов являлась боль в спине, в связи с чем был выполнен подробный анализ его характеристик. Было установлено

преобладание пациентов с болью в области шеи (60%; n=6), также отмечено наличие пациентов с болью грудной (20%; n=2), поясничной (10%; n=1) локализации. У 10% (n=1) пациентов наблюдался диффузный болевой синдром. Больные описывали боль как ноющую (45,4%; n=5), давящую (36,4%; n=4), стреляющую (9,1%; n=1) и жгучую (9,1%; n=1). В большинстве случаев боль была расценена как ноцицептивная (80%; n=8). Эпизоды усиления возникали при статодинамических нагрузках и длительном пребывании в вынужденной позе. По результатам клинической оценки часть пациентов демонстрировала характеристики нейропатического (10%; n=1) и смешанного вариантов боли (10%; n=1), распределение продемонстрировано в таблице 3.5.

Таблица 3.5 – Оценка характера боли в спине по клиническим признакам и ее локализации у пациентов с расширением центрального канала в сочетании с наличием эктопии миндалин мозжечка на 1 этапе исследования

Характер боли по клиническим характеристикам	Локализация боли в области спины							
	ШОП		ГОП		ПОП		Диффузная боль	
	Абс.	%	Абс.	%	Абс.	%	Абс.	%
Ноцицептивный	4	40	2	20	1	10	1	10
Нейропатический	1	10	-	-	-	-	-	-
Смешанный	1	10	-	-	-	-	-	-

Примечание – ШОП – шейный отдел позвоночника; ГОП – грудной отдел позвоночника; ПОП – поясничный отдел позвоночника.

Анализ течения болевого синдрома на 1 этапе исследования выявил преобладание острого течения у подавляющего большинства пациентов (80%; n=8), тогда как хроническое отмечалось лишь у 20% (n=2) пациентов. Было установлено, что среди пациентов с болью в спине у 40% (n=4) исследованных боль беспокоила в течение нескольких лет, возникла впервые у 60% (n=6), при этом у 20% (n=2) пациентов она носила перманентный характер, у 80% (n=8) – пароксизмальный. Оценка интенсивности боли по ВАШ продемонстрировала соответствие показателям болевого синдрома умеренной интенсивности (медиана 6,0 [4,0; 6,5]

баллов). Распределение пациентов по интенсивности боли в спине по ВАШ представлено на рисунке 3.3.

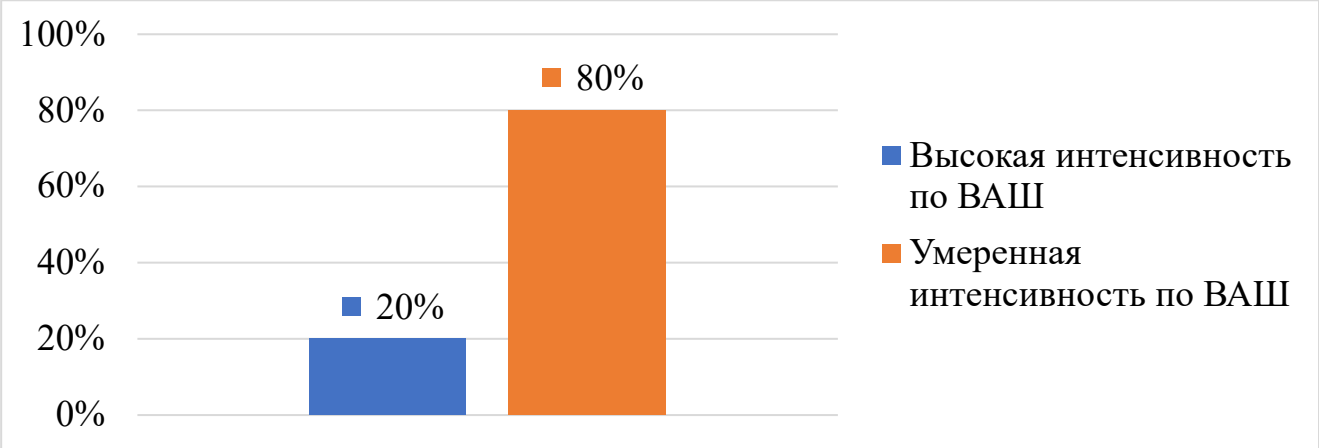

Рисунок 3.3 – Распределение пациентов с наличием потенциальных факторов окклюзии на уровне КВП по интенсивности боли в спине по категориям ВАШ на 1 этапе исследования, %

У 100% пациентов с болевым синдромом в области спины были зафиксированы такие изменения при оценке вертебрального статуса, как напряженность и болезненность при пальпации паравертебральной мускулатуры, остистых отростков, изменения были зарегистрированы на уровне локализации болевого синдрома. У части больных выявлены такие варианты нарушения осанки, как сколиоз I степени (10%; n=1), сколиоз II степени (10%; n=1), кифосколиоз II степени (10%; n=1).

В последующем, сведения о терапии боли, проводимой вне рамок исследования, учитывались в анамнезе.

У значительной части пациентов (45,2%; n=14) расширение центрального канала было выявлено как диагностическая находка.

На первом этапе исследования было проведено межгрупповое сопоставление клинических характеристик пациентов с расширением центрального канала спинного мозга в зависимости от наличия потенциальных факторов окклюзии на уровне КВП.

В обеих группах расширение центрального канала выявлялось как при целенаправленном обследовании в связи с жалобами, так и в виде диагностической находки. Доля бессимптомного течения была сопоставимой: у пациентов группы 1 отсутствие клинической симптоматики отмечалось в 56,2% (n=41) случаев, тогда как в группе 2 – у 45,2% (n=14) обследованных (p=0,304).

На первом этапе исследования различия в доле пациентов с жалобами между группами статистически значимыми не являлись (p=0,141). Среди жалоб, послуживших поводом к нейровизуальному исследованию, были преимущественно боль в спине (37% (n=27) пациентов группы 1 и 32,3% (n=10) группы 2; p=0,645), головная боль (11% (n=8) и 25,8% (n=8) соответственно, p=0,055), редко головокружение, чувствительные нарушения. Данные представлены на рисунке 3.4.

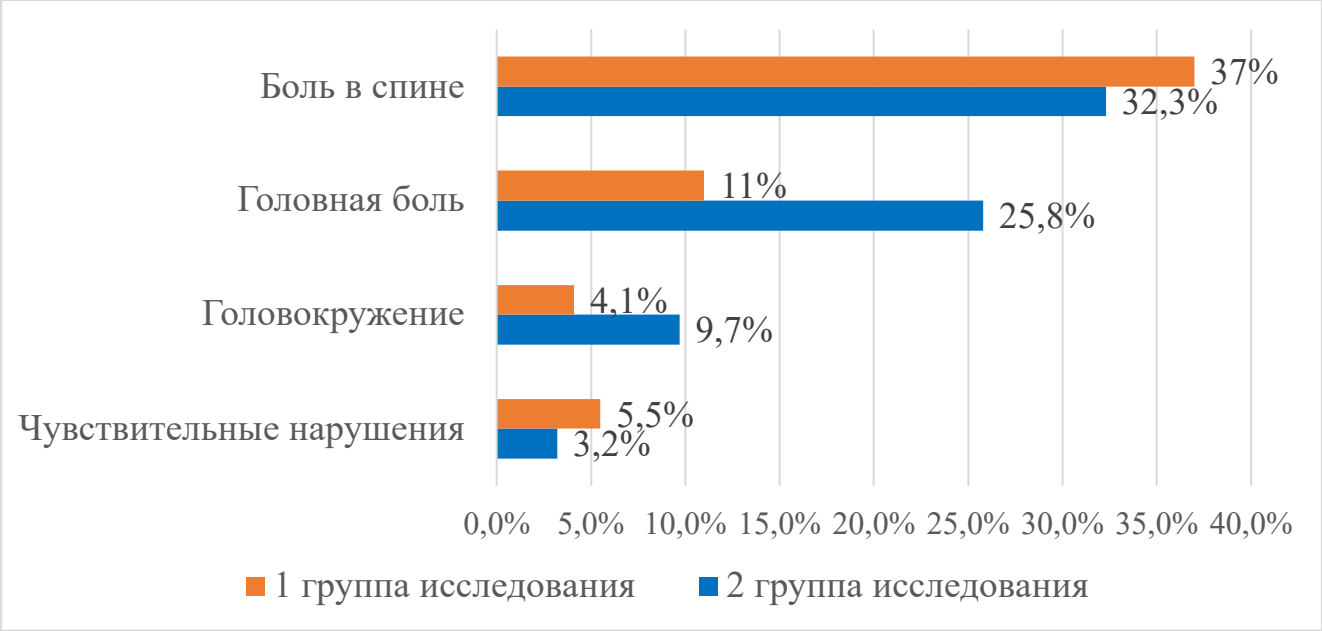

Рисунок 3.4 – Распределение пациентов с расширением центрального канала в группах сравнения по наличию отдельных жалоб на 1 этапе исследования, %

При объективном исследовании не было выявлено вегетативно-трофических нарушений, а также признаков моторных, чувствительных выпадений, соответствующих синдрому миелопатии.

Анализ характеристик головной боли показал, что в обеих группах она соответствовала первичным формам: ГБН (в группе 1 – 75%; n=6; в группе 2 – 75%;

n=6) и мигрени без ауры (в группе 1 – 25%; n=2; в группе 2 – 25%; n=2), была преимущественно эпизодической, без провокации Вальсальва-подобными пробами, интенсивность по ВАШ составила 6,0 [6,0; 7,0] и 5,5 [4,3; 6,0] баллов соответственно (p=0,320). Мышечно-тонические изменения перикраниальной мускулатуры выявлялись у 62,5% и 100% больных с головной болью. С учетом соответствия головной боли критериям первичных форм, ее связь с эктопией миндалин не может быть однозначно установлена.

Болевой синдром в области спины являлся одной из ведущих жалоб у пациентов обеих групп. Частота болевого синдрома в области спины между группами также статистически значимо не различалась (37%; n=27 в 1-й группе и 32,3%; n=10 во 2-й группе, p=0,645). Локализация боли в спине как наиболее частого симптома регистрировалась в группе 1 в грудном отделе (51,9%; n=14), в группе 2 – в шейном (60%; n=6), p=0,391. Имело место как острое течение (63%; n=17 и 80%; n=8; p=0,783), так и хроническое (33,3%; n=9 и 20%; n=2 больных).

Сравнительный анализ характера боли по клиническим признакам показал преобладание ноцицептивного компонента как у пациентов без потенциальных факторов окклюзии, так и у пациентов с эктопией миндалин мозжечка (66,7%; n=18 в группе 1 и 80%; n=8 в группе 2, p=0,901). Клинические характеристики нейропатического и смешанного компонентов боли выявлялись значительно реже (рисунок 3.5).

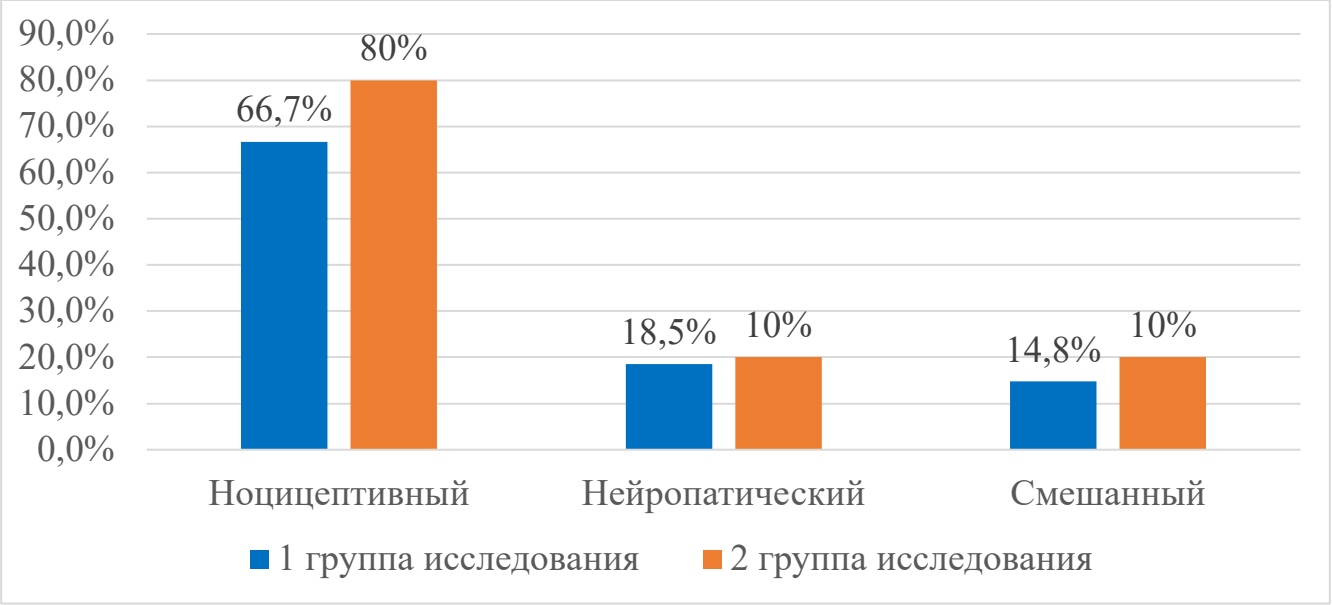

Рисунок 3.5 – Оценка характера боли в спине по клиническим признакам в группах сравнения на 1 этапе исследования, %

Количественная оценка боли в спине по ВАШ продемонстрировала преобладание пациентов с болью умеренной интенсивности в обеих группах (59,3%; n=16 больных в группе 1 и 80%; n=8 в группе 2; медианы значений 6,0 [5,0;7,0] и 6,0 [4,0; 6,5] баллов по ВАШ, p=0,412).

Среди пациентов с болью в спине паравертебральное мышечное напряжение и болезненность при пальпации в зоне локализации боли отмечались у 100% больных; деформации позвоночника – у 33,3% и 30% соответственно, включая сколиотические, кифосколиотические и кифотические изменения различной степени (рисунок 3.6).

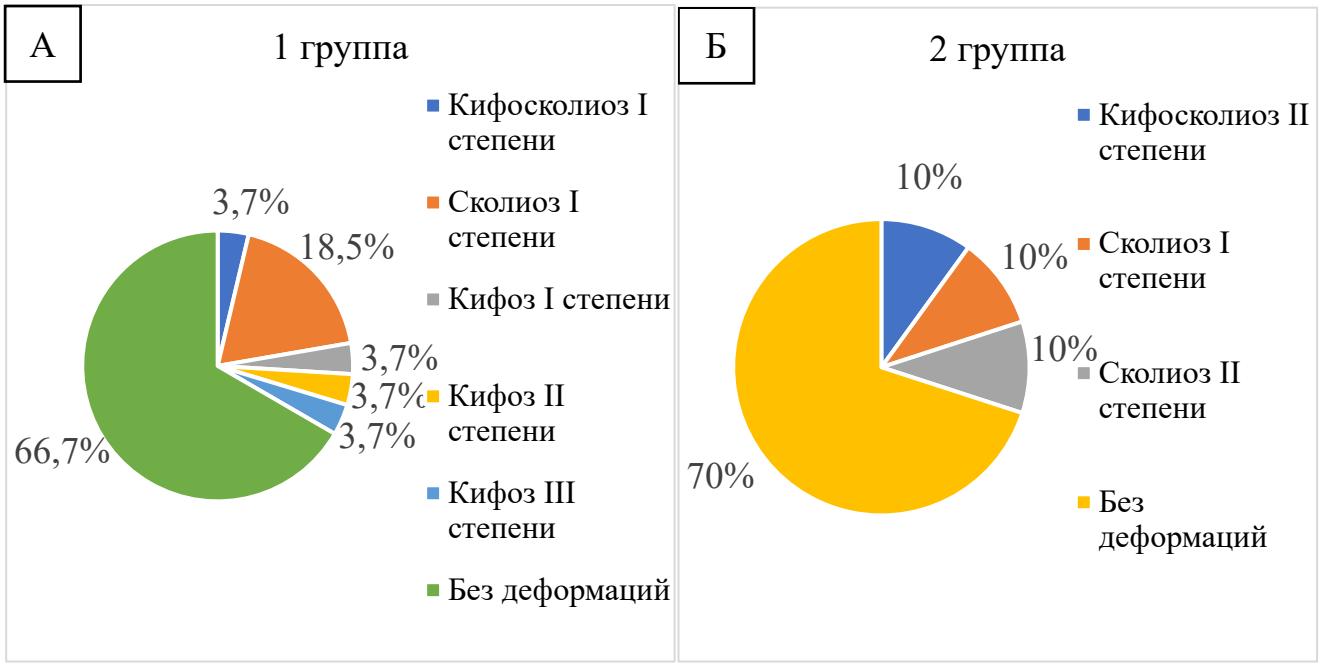

Рисунок 3.6 – Варианты деформаций позвоночника у пациентов с болью в спине в группах сравнения, %: а – у пациентов группы 1; б – у пациентов группы 2

Сочетание боли в спине, деформаций позвоночника с полостеобразованием, как один из начальных признаков сирингомиелии [24, 97, 101], являлось фактором, требующим дифференциации и динамического наблюдения.

Таким образом, при сравнительном анализе клинических параметров на первом этапе исследования значимых различий между группами не было выявлено.

3.2.2 Динамика клинических характеристик пациентов с расширением центрального канала спинного мозга без потенциальных факторов окклюзии на уровне КВП и с эктопией миндалин мозжечка при повторном обследовании

За период наблюдения продолжительностью 2-10 лет (медиана 3 [2; 5] года) у 46 (63%) пациентов без потенциальных факторов окклюзии на уровне КВП не было установлено прогрессирования имеющихся симптомов или появления новых клинических параметров (таблица 3.6). Пациенты, не прошедшие повторное исследование, в сравнительный анализ не включались.

Таблица 3.6 – Сравнительная характеристика клинических параметров пациентов с расширением центрального канала без потенциальных факторов окклюзии на уровне КВП на 1 и 2 этапах исследования

Клинические параметры	1 этап		2 этап		p
	Абс.	%	Абс.	%	
Боль в спине	14	30,4	6	13	**0,008**
Головная боль	7	15,2	5	10,9	0,500
ГБН	5	10,9	4	8,7	-
Мигрень без ауры	2	4,3	1	2,2	-
Головокружение	2	4,3	1	2,2	-
Чувствительные нарушения	2	4,3	1	2,2	-

Жалобы вестибулярно-мозжечкового характера, включающие эпизоды несистемного головокружения, а также чувствительные нарушения в виде онемения, встречались редко и носили нестойкий характер. При объективном осмотре не выявлялось сегментарно-диссоциированных расстройств чувствительности. Отмеченные изменения при выполнении координаторных проб ограничивались покачиванием в пробе Ромберга без тенденции к нарастанию и без формирования устойчивого синдромального комплекса.

При анализе двигательной функции не было выявлено клинически значимых изменений мышечной силы, тонуса и сухожильных рефлексов. Вегетативно-трофические нарушения на втором этапе исследования не регистрировались.

По данным клинической оценки не было обнаружено бульбарных, глазных (диплопия, нарушение зрения), слуховых расстройств (снижение слуха, шум в ушах) среди исследованных пациентов.

При оценке в динамике в группе 1 частота боли в спине снизилась с 30,4% (n=14) до 13% (n=6), p=0,008; регрессировали болевые проявления у пациентов с нейропатическими характеристиками, число больных со смешанными характеристиками боли уменьшилось с 21,4% (n=3) до 16,7% (n=1). Трансформации типа боли не отмечено, боль носила преимущественно скелетно-мышечный

характер, не имела прогредиентного течения, соответствовала шейному (50%; n=3), грудному (16,7%; n=1), поясничному (16,7%; n=1) отделам позвоночника, а также был отмечен случай с наличием диффузной боли в спине (16,7%; n=1). Сумма процентов составляет 100,1%, что обусловлено правилами округления.

Интенсивность боли по ВАШ была легкой и умеренной (медиана 0 [0;4] баллов), распределение пациентов по интенсивности боли в спине продемонстрировано на рисунке 3.7.

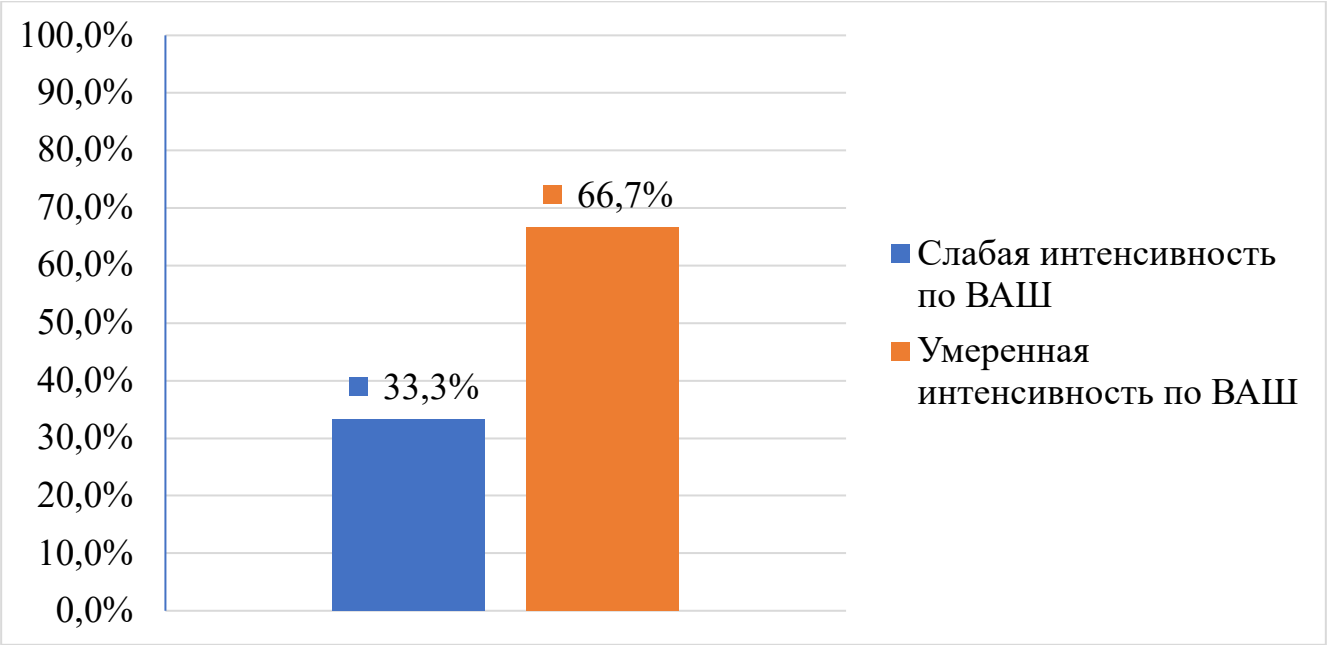

Рисунок 3.7 – Распределение интенсивности боли в спине среди пациентов группы 1 по категориям ВАШ на 2 этапе исследования, %

Усиления боли, ее преобразования в объективные неврологические симптомы или нарастания степени тяжести деформаций позвоночника не наблюдалось, что позволяет говорить о вероятности данных проявлений как скелетно-мышечной патологии вне связи с полостеобразованием.

В динамике общие характеристики головной боли в группе пациентов без потенциальных факторов окклюзии на уровне КВП сохранялись. Ее частота снизилась с 15,2% (n=7) до 10,9% (n=5), p=0,500. Головная боль классифицировалась в соответствии с критериями МКГБ-3 [72] как ГБН (80%; n=4)

и мигрень без ауры (20%; n=1), среди которых преобладали пациенты с эпизодическим течением (80% от всех пациентов с головной болью, n=4). Провокации головной боли маневрами, сопровождающимися повышением внутрибрюшного давления, не отмечалось, ее интенсивность по ВАШ уменьшилась с 6,3±1,0 до 2,3±2,0 баллов, p=0,005.

Таким образом, сравнительный анализ клинических характеристик на 1 и 2 этапах исследования не выявил появления новых неврологических симптомов среди группы пациентов без потенциальных факторов окклюзии на уровне КВП.

Осмотр в динамике на 2 этапе исследования через 2-6 лет (медиана 3 [2; 4] года) был проведен у 22 (71%) пациентов с эктопией миндалин мозжечка по сходной схеме с оценкой жалоб и неврологического статуса. Пациенты, не прошедшие повторное исследование, в сравнительный анализ не включались.

Анализ жалоб на втором этапе показал, что их структура сохраняла преемственность по отношению к 1 этапу исследования и не характеризовалась появлением новой симптоматики. Распределение клинических вариантов, отмеченных при повторном исследовании, представлено в таблице 3.7.

Таблица 3.7 – Сравнительная характеристика клинических параметров пациентов с наличием потенциальных факторов окклюзии на уровне КВП на 1 и 2 этапах исследования

Клинические параметры	1 этап		2 этап		p
	Абс.	%	Абс.	%	
Боль в спине	10	45,5	4	18,2	-
Головная боль	8	36,4	8	36,4	1,0
ГБН	6	27,3	6	27,3	1,0
Мигрень без ауры	2	9,1	2	9,1	-
Головокружение	3	13,6	2	9,1	-
Чувствительные нарушения	1	4,5	-	-	-

При повторном исследовании неврологического статуса не обнаружено появления новых очаговых симптомов.

Жалобы на эпизоды несистемного головокружения отмечались эпизодически, носили транзиторный характер. Нарушения при выполнении координаторных проб ограничивались пошатыванием в пробе Ромберга без тенденции к нарастанию выраженности.

Объективное неврологическое исследование не выявило сегментарно-диссоциированных расстройств чувствительности.

Анализ двигательной сферы не продемонстрировал клинически значимых изменений мышечной силы, мышечного тонуса и сухожильных рефлексов. Вегетативно-трофические расстройства на втором этапе исследования не регистрировались. По данным клинического осмотра отсутствовали признаки бульбарных, глазодвигательных нарушений, а также слуховых расстройств как проявления симптомов БЗО [13, 24, 57, 71].

В группе 2 частота головной боли не изменилась (36,4%; p=1,0), квалифицировалась в соответствии с критериями МКГБ-3 [72] преимущественно как ГБН (75%; n=6), реже – как мигрень без ауры (25%; n=2). Структура болевого синдрома была представлена эпизодическими формами (100%; n=8). Было установлено, что провокации головной боли при маневрах, сопровождающихся повышением внутрибрюшного давления, не выявлялось.

Интенсивность головной боли по ВАШ снизилась с 5,5 [4,3; 6,0] до 3,0 [3,0; 4,0] баллов (p=0,003). При объективном осмотре у части пациентов с головной болью сохранялись признаки мышечного напряжения и болезненности при пальпации перикраниальной мускулатуры и паравертебральных мышц на уровне шейного отдела позвоночника (37,5%; n=3).

В группе 2 число пациентов с болью в спине снизилось с 45,5% (n=10) до 18,2% (n=4), с ноцицептивным компонентом – с 80% (n=8) до 50% (n=2), трансформации типа боли не отмечено. Боль носила преимущественно скелетно-мышечный характер, не имела прогредиентного течения, сохраняла локализацию

преимущественно в шейном отделе позвоночника (75%; n=3). Интенсивность боли по ВАШ была преимущественно легкой, медиана составила 1,5 [0; 3,0] балла.

Усиления боли, ее преобразования в объективные неврологические симптомы или нарастания степени тяжести деформаций позвоночника не наблюдалось, что позволяет говорить о вероятности данных проявлений как скелетно-мышечной патологии вне связи с полостеобразованием.

Таким образом, оценка динамики клинических проявлений в обеих группах свидетельствовала о схожей клинической картине: сохранялся прежний спектр жалоб и их характеристик, наблюдавшийся в меньшем соотношении.

3.3 Нейровизуальные характеристики центральноканальных полостей спинного мозга

3.3.1 Нейровизуальные характеристики расширения центрального канала спинного мозга у пациентов без потенциальных факторов окклюзии на уровне КВП и в сочетании с эктопией миндалин мозжечка на первом этапе исследования

Параллельно с клинической оценкой на каждом этапе проводилась нейровизуальная оценка области ЗЧЯ и полости.

Полости у пациентов группы 1 имели широкий диапазон протяженности – от 4,3 мм до 287,2 мм с медианой 59,9 [33,4; 111,0] мм, что свидетельствует о вариабельности фенотипа центральноканального расширения. В данной группе преобладали пациенты с расширением центрального канала на уровне грудного отдела спинного мозга (68,5%; n=50), реже наблюдались больные с локализацией полости на уровне шейного отдела (19,2%; n=14), шейно-грудного отдела (12,3%; n=9) спинного мозга. Схема распределения центральноканальных полостей в спинном мозге представлена на рисунке 3.8.

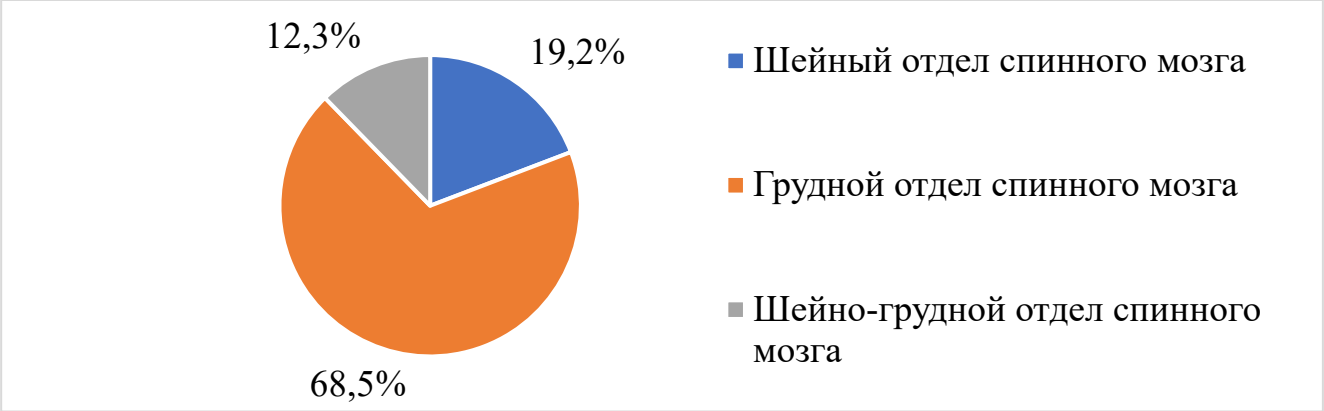

Рисунок 3.8 – Диаграмма распределения центральноканальных полостей в спинном мозге среди пациентов группы 1, %

В 2,7% (n=2) случаев было выявлено сообщение между центральноканальными полостями с IV желудочком головного мозга, что согласуется с классическими описаниями расширения центрального канала спинного мозга [90].

Результаты оценки диаметра полостей составили от 1,4 мм до 4 мм. Медиана значения диаметра расширения центрального канала составила 2,4 [1,7; 2,9] мм. МРТ-анализ показал наличие следующих форм полостей на сагиттальных изображениях (рисунок 3.9): нитевидная – 47,9% (n=35), щелевидная – 42,5% (n=31), веретенообразная – 5,5% (n=4), округлая – 4,1% (n=3), часть из них была с перегородками (септами) – 9,6% (n=7). Среди полостей с перегородками 85,7% (n=6) имели щелевидную форму.



Рисунок 3.9 – Формы центральноканальных полостей на сагиттальных изображениях у пациентов без потенциальных факторов окклюзии на уровне КВП в режимах Т2 и Т1: а – щелевидная; б – нитевидная; в – веретенообразная; г – округлая; д, е – щелевидная с наличием перегородки

Важной оценкой при обнаружении полостей являлся их анализ на аксиальных изображениях для исключения спавшихся кист «растянутой» формы, являющихся результатом спонтанного спадения сирингомиелических полостей, которые на сагиттальном срезе могут иметь сходный вид и малый диаметр [21, 24, 26, 39, 42]. На аксиальном срезе все полости располагались в области центрального канала, не распространялись парацентрально и имели округлую форму (рисунок 3.10).

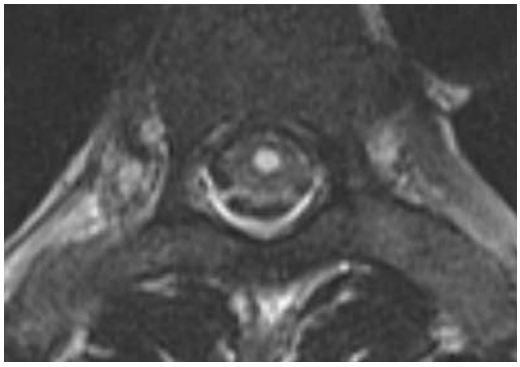

Рисунок 3.10 – Изображение центральноканальной полости на аксиальном срезе в режиме Т2 у пациента В. из группы 1 на 1 этапе исследования

Признаков атрофии ткани спинного мозга у исследованной группы пациентов не выявлено, спинной мозг имел ровные контуры и размеры, наличие участков сужений не визуализировалось. По результатам оценки кистозного индекса как показателя отношения диаметра полости к диаметру спинного мозга, его медиана составила 0,33 [0,25; 0,42].

Также было проанализировано возможное влияние потенциальных факторов окклюзии на уровне позвоночного столба. У 8,2% (n=6) пациентов были обнаружены грыжи, часть из которых располагалась краниальнее уровня локализации полости (2,7%; n=2). Локализацию грыжи краниальнее уровня расположения полости можно рассматривать как потенциальный фактор, препятствующий потоку ликвора и потенциально влияющий на формирование полостей ниже уровня обструкции [21].

Морфометрическая оценка структур ЗЧЯ у пациентов группы 1 представлена в таблице 3.8. Проведено сравнение морфометрических показателей ЗЧЯ исследуемой группы с опубликованными данными референсных выборок из исследований, выполненных по аналогичной методике измерения [13, 24].

Таблица 3.8 – Данные оценки параметров ЗЧЯ среди пациентов группы 1 на 1 этапе исследования по сравнению с референсными значениями

Название параметра	Показатель параметра	Референсное значение параметра	p
Размер БЗО, см	3,9±0,3	3,7±0,1	0,001
Длина кливуса, см	4,3±0,3	4,3±0,1	1,000
Длина затылочной чешуи, см	4,1±0,2	4,1±0,1	1,000
Условная длина ЗЧЯ, см	8,4±0,3	8,2±0,3	0,001
Высота ЗЧЯ, см	3,4±0,3	3,1±0,1	0,001
Индекс Клауса, см	4,2±0,5	3,9±0,1	0,001
Высота ЗЧЯ до верхнего угла, см	6,6±0,5	6,6±0,4	1,000
Ширина ЗЧЯ, см	10,4±0,2	10,3±0,5	0,231
Угол Богарта, град.	123,1±7,2	134,8±1,0	0,001
Угол Велькера, град.	115,3±5,6	126,0±1,0	0,001
Тенториальный угол, град.	89,0±5,0	87,3±0,9	0,006
Объем ЗЧЯ, $см^3$	304,8±27,9	296,0±1,0	0,009
Переднее САП на уровне КВП, мм	12,0±1,6	12,0±2,3	1,000
Заднее САП на уровне КВП, мм	19,5±2,0	19,0±3,8	0,442

Примечание – сравнение выполнено между независимыми выборками по опубликованным параметрам исследований [13, 24].

Исследование структур ЗЧЯ показало, что полученные параметры большинства линейных значений не были меньше показателей, представленных в литературе [13, 24]. По данным морфометрической оценки признаки «малой» ЗЧЯ были зарегистрированы лишь у ограниченного числа пациентов (9,6%; n=7), случаев отсутствия большой мозжечковой цистерны (критерия «тесной» ЗЧЯ) не отмечено, что указывает на редкую встречаемость структурных аномалий в этой группе.

По аналогичной схеме было выполнено исследование нейровизуальных характеристик пациентов с центральноканальными полостями с наличием эктопии миндалин мозжечка.

Полости у пациентов группы 2 имели диапазон протяженности от 2,6 мм до 113,6 мм с медианой 38,6 [17,0; 68,5] мм, то есть имели ограниченный характер распространения. В данной группе преобладали пациенты с кистозными полостями на уровне шейного отдела спинного мозга (71%; n=22), также были выявлены больные с локализацией полости на уровне шейно-грудного отдела (12,9%; n=4), грудного отдела (16,1%; n=5) спинного мозга (рисунок 3.11).

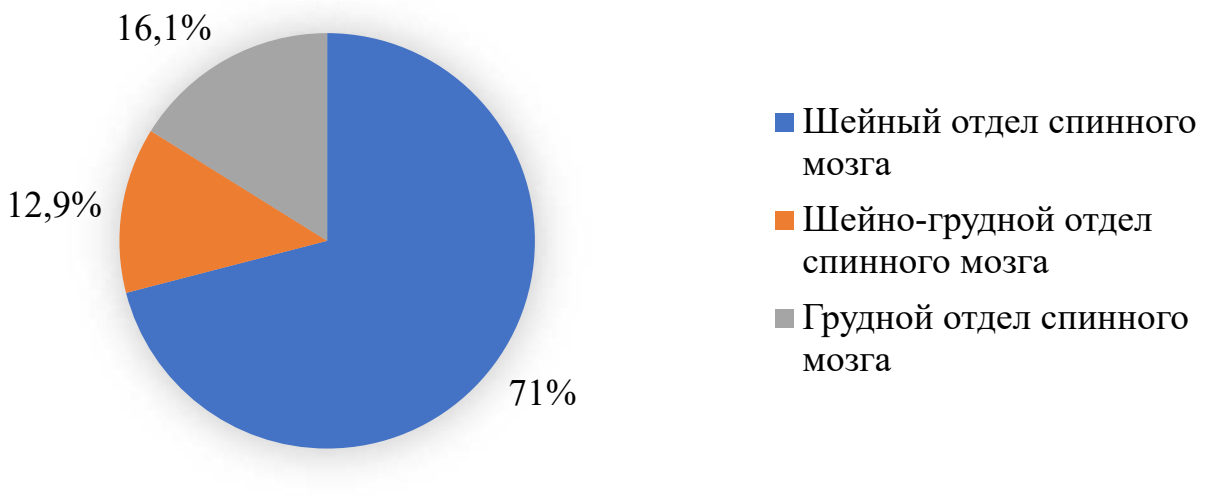

Рисунок 3.11 – Диаграмма распределения кистозных полостей в спинном мозге среди пациентов с наличием потенциальных факторов окклюзии на уровне КВП на 1 этапе исследования, %

Среди исследованной группы пациентов не было выявлено сообщения между центральноканальными полостями с IV желудочком головного мозга.

Были обнаружены следующие формы кист на сагиттальных изображениях: нитевидная – 32,3% (n=10), щелевидная – 58,1% (n=18), веретенообразная – 6,5% (n=2), округлая – 3,2% (n=1). Сумма процентов составляет 100,1%, что обусловлено правилами округления. Среди полостей щелевидной формы были обнаружены варианты с септами (22,2%; n=4), изображения полостей представлены на рисунке 3.12.

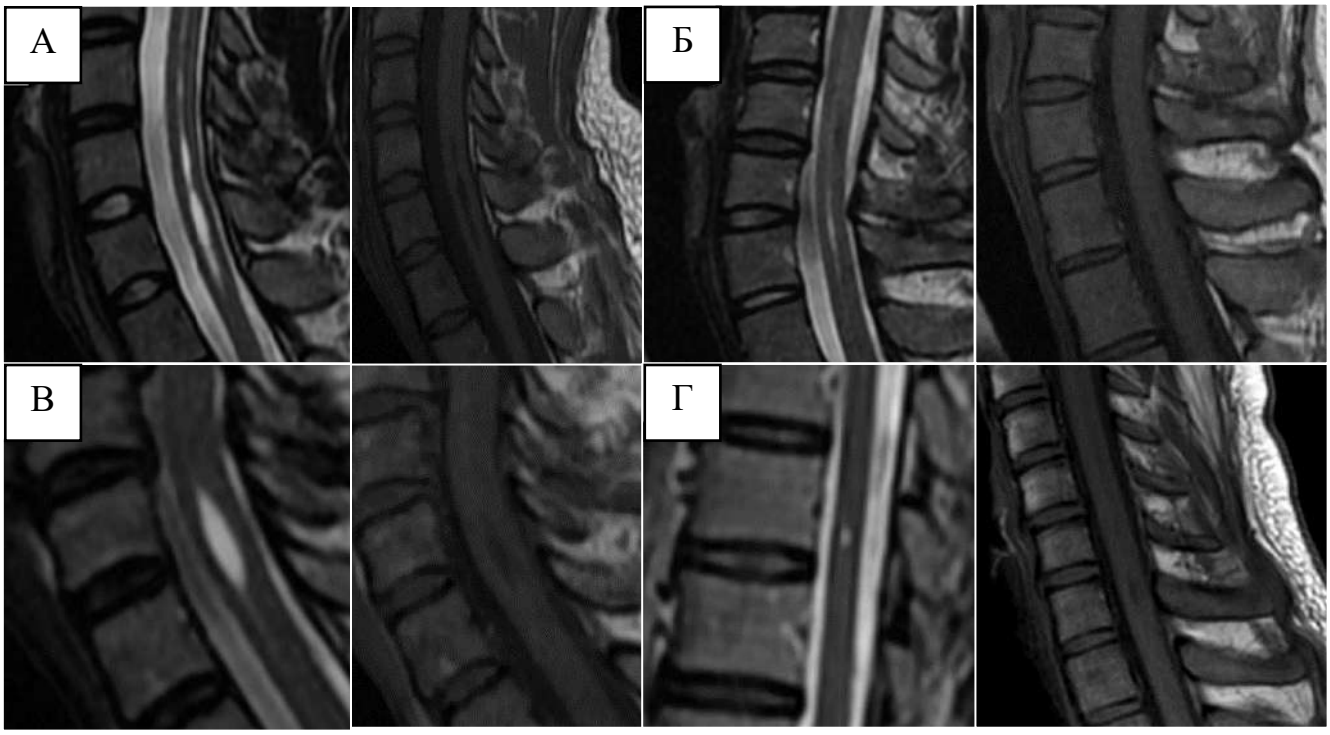

Рисунок 3.12 – Формы полостей на сагиттальных изображениях в режимах Т2 и Т1 у пациентов с наличием потенциальных факторов окклюзии на уровне КВП: а – щелевидная с наличием перегородки; б – нитевидная; в – веретенообразная; г – округлая

Особое внимание было уделено оценке аксиальных изображений центральноканальных полостей, которая показала центральное расположение изучаемых полостей с отсутствием парацентрального распространения и наличием округлой формы с четкими, ровными контурами. Диаметр расширения центрального канала составил от 1,3 мм до 4 мм с медианой 2,3 [1,8; 3,3] мм.

Не было отмечено признаков атрофии ткани спинного мозга у исследованной группы пациентов, спинной мозг имел ровные контуры, наличие участков сужений не визуализировалось. По результатам анализа изображений медиана кистозного индекса на 1 этапе исследования составила 0,33 [0,26; 0,42].

В рамках анализа оценивалось возможное влияние потенциальных факторов окклюзии ликворных путей на уровне позвоночного столба, у 12,9% (n=4) пациентов были обнаружены грыжи, часть из которых располагалась краниальнее уровня локализации полости (6,45%; n=2). Локализацию грыжи краниальнее

уровня расположения полости можно рассматривать как потенциальный фактор, препятствующий потоку ликвора и потенциально влияющий на формирование полостей ниже уровня обструкции [21].

Все пациенты группы 2 демонстрировали опущение миндалин мозжечка ниже линии БЗО – от 1 до 21,2 мм, при этом степени эктопии распределились следующим образом: малая (до 5 мм) – у 61,3% пациентов (n=19), умеренная (5-10 мм) – у 25,8% пациентов (n=8), выраженная (>10 мм) – у 12,9% (n=4) пациентов.

В ходе исследования был выполнен поиск возможной корреляционной связи между степенью эктопии миндалин мозжечка и кистозным индексом, диаметром полости, ее протяженностью, который установил отсутствие зависимости достаточной силы между исследованными параметрами (таблица 3.9).

Таблица 3.9 – Результаты корреляционного анализа между степенью эктопии миндалин мозжечка и кистозным индексом, диаметром полости, ее протяженностью на 1 этапе исследования

Степень эктопии миндалин мозжечка	Статистический критерий	Длина полости	Диаметр полости	Кистозный индекс
Малая	p	0,514	0,514	0,280
	r_s	-0,124	0,124	0,204
Умеренная	p	0,151	0,055	0,118
	r_s	0,269	-0,369	-0,291

Примечание – r_s – коэффициент ранговой корреляции Спирмена.

На основе изучения данных морфометрии области ЗЧЯ было отмечено, что у части пациентов группы 2 наблюдалось значимое уменьшение ряда линейных показателей по сравнению с представленными в литературе данными (таблица 3.10).

Таблица 3.10 – Результаты сравнения с референсными значениями МРТ-параметров области ЗЧЯ у пациентов с наличием потенциальных факторов окклюзии на уровне КВП на 1 этапе исследования

Название параметра	Показатель параметра	Референсное значение параметра	p	Число пациентов с уменьшением соответствующего линейного или объемного/увеличением углового показателя	
				Абс.	%
Размер БЗО, см	3,9±0,4	3,7±0,1	0,010	7	22,6
Длина кливуса, см	4,2±0,4	4,3±0,1	0,183	17	54,8
Длина затылочной чешуи, см	**3,8±0,4**	**4,1±0,1**	**0,001**	**23**	**74,2**
Условная длина ЗЧЯ, см	8,5±0,4	8,2±0,3	0,001	7	22,6
Высота ЗЧЯ, см	3,1±0,4	3,1±0,1	1,000	17	54,8
Индекс Клауса, см	4,3±0,6	3,9±0,1	0,001	10	32,3
Высота ЗЧЯ до верхнего угла, см	6,6±0,7	6,6±0,4	1,000	16	51,6
Ширина ЗЧЯ, см	10,3±0,4	10,3±0,5	1,000	15	48,4
Угол Богарта, град.	124,1±9,3	134,8±1,0	0,001	8	25,8
Угол Велькера, град.	113,1±7,4	126,0±1,0	0,001	4	12,9
Тенториальный угол, град.	88,4±8,7	87,3±0,9	0,489	9	29
Объем ЗЧЯ, $см^3$	**272,6±19,9**	**296,0±1,0**	**0,001**	**14**	**45,2**
Переднее САП на уровне КВП, мм	**6,9±1,7**	**12,0±2,3**	**0,001**	**31**	**100**
Заднее САП на уровне КВП, мм	**5,2±4,1**	**19,0±3,8**	**0,001**	**31**	**100**

Примечание – статистическое сравнение выполнено между независимыми выборками по опубликованным параметрам исследований [13, 24].

При подсчете объема ЗЧЯ у 45,2% (n=14) пациентов этой группы наблюдались показатели, отличные от референсных значений, что соответствовало критериям «малой» ЗЧЯ. Большая мозжечковая цистерна отсутствовала у 45,2%

(n=14) пациентов, что подтверждало наличие «тесной» ЗЧЯ у исследованных больных. Данное наблюдение указывает на частую встречаемость структурных аномалий в этой группе.

На первом этапе исследования была выполнена сравнительная оценка нейровизуальных параметров среди пациентов групп 1 и 2, которая показала большую протяженность полости у пациентов группы 1 – 4,3-287,2 мм (медиана 59,9 [33,4; 111,0] мм) чем 2,6-113,6 мм (медиана 38,6 [17,0; 68,5]) мм); p=0,009, данные продемонстрированы на рисунке 3.13.

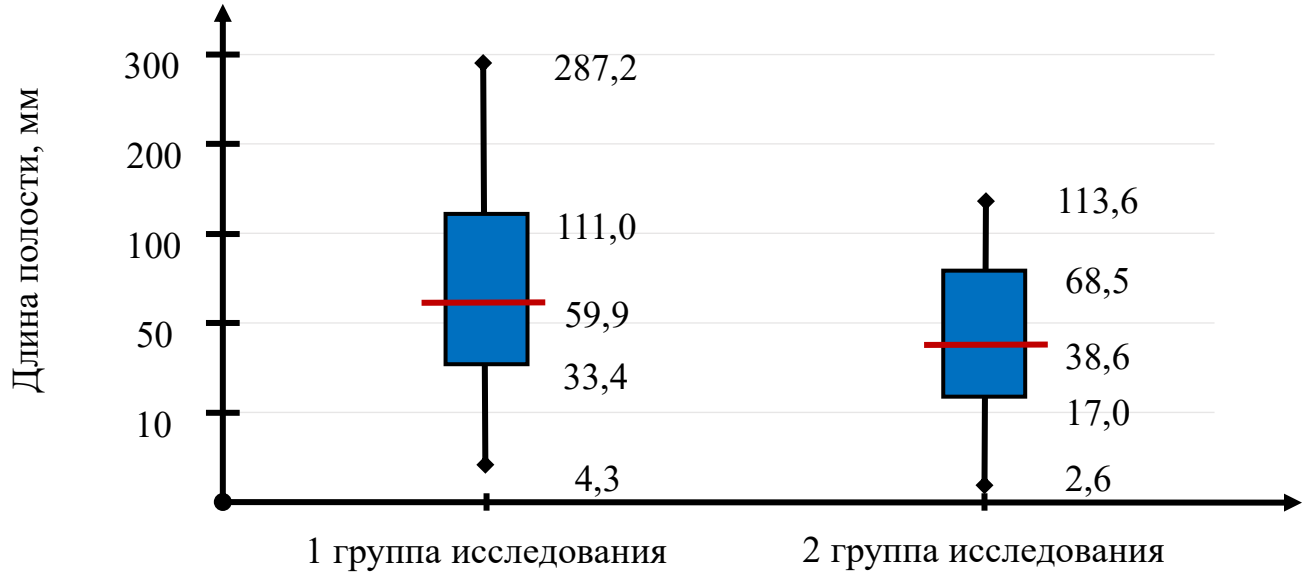

Рисунок 3.13 – Данные сравнительной оценки протяженности полостей среди пациентов с наличием потенциальных факторов окклюзии на уровне КВП и без них на 1 этапе исследования, мм

Другим важным признаком для больных группы 1 была более частая локализация в грудном отделе спинного мозга – 68,5% (n=50), тогда как у больных 2 группы преобладала шейная локализация – 71% (n=22, p=0,001), данные представлены в таблице 3.11. Учитывая известные факты преимущественной локализации прогрессирующего полостеобразования – сирингомиелии в шейном отделе [39], установленный факт различий в локализации является принципиальным в разграничении вариантов полостеобразования.

Таблица 3.11 – Данные сравнительного анализа локализации полостей в группах 1 и 2 на 1 этапе исследования

Локализация полости	1 группа исследования		2 группа исследования		p
	Абс.	%	Абс.	%	
Шейная	14	19,2	22	71	0,001
Грудная	50	68,5	5	16,1	0,001
Шейно-грудная	9	12,3	4	12,9	0,729

Результат оценки диаметра полостей в обеих группах составил 1,4-4,0 мм (медиана 2,4 [1,7; 2,9] мм) и 1,3-4 мм (медиана 2,3 [1,8; 3,3] мм) и не показал значимых различий между группами (p=0,451). Оценка кистозного индекса также не продемонстрировала значимых различий – 0,33 [0,25; 0,42] в группе 1 и 0,33 [0,26; 0,42] в группе 2 (p=0,853).

При анализе сагиттальных изображений в обеих группах были выделены сходные морфологические варианты полостей. У пациентов без потенциальных факторов окклюзии наиболее часто встречались нитевидная (47,9%; n=35) и щелевидная формы (42,5%; n=31), значительно реже – веретенообразная (5,5%; n=4) и округлая (4,1%; n=3). В группе пациентов с эктопией миндалин мозжечка распределение форм несколько отличалось: чаще встречались щелевидные формы полостей – 58% (n=18), нитевидная – 32,3% (n=10), веретенообразная – 6,5% (n=2), округлая – 3,2% (n=1). При этом частота выявления полостей статистически значимо не отличалась от первой группы, данные представлены в таблице 3.12.

Таблица 3.12 – Данные межгруппового сравнения форм полостей на сагиттальных изображениях на 1 этапе исследования

Форма полости	1 этап исследования				
	1 группа		2 группа		p
	Абс.	%	Абс.	%	
Нитевидная	35	47,9	10	32,3	0,140
Щелевидная	31	42,5	18	58,1	0,145
Веретенообразная	4	5,5	2	6,5	1,000
Округлая	3	4,1	1	3,2	1,000

Примечание – сумма процентов в группе 2 составляет 100,1%, что обусловлено правилами округления.

С учетом исключения из исследования МРТ-аксиальных изображений спавшихся кист «растянутой» формы, в настоящей работе в обеих группах полости находились в проекции центрального канала и имели ровную округлую форму, без атрофии ткани спинного мозга. Спинной мозг во всех исследованных случаях имел ровные контуры, участки патологического сужения не визуализировались.

С возможным учетом среднего возраста пациентов в группах сравнения грыжи межпозвонковых дисков, располагающиеся краниальнее полости, как потенциальные факторы ликворной окклюзии встречались редко – у 2,7% (n=2) и 6,45% (n=2) больных.

Оценка средних общегрупповых значений параметров ЗЧЯ выявила различия в размерах ликворных пространств на уровне КВП: переднее САП – 12,0±1,6 мм и 6,9±1,7 мм (p=0,001), заднее САП – 19,5±2,0 и 5,2±4,1 мм (p=0,001). Также в группе 2 отмечались меньшая длина затылочной чешуи (3,8±0,4 см чем 4,1±0,2 см; p=0,001) и высота ЗЧЯ (3,1±0,4 см чем 3,4±0,3 см; p=0,001), данные представлены в таблице 3.13.

Таблица 3.13 – Данные сравнительной оценки параметров ЗЧЯ среди пациентов с наличием потенциальных факторов окклюзии на уровне КВП и без них на 1 этапе исследования

Название параметра	Показатель параметра в группе 1	Показатель параметра в группе 2	p
Размер БЗО, см	3,9±0,3	3,9±0,4	0,238
Длина кливуса, см	4,3±0,3	4,2±0,4	0,076
Длина затылочной чешуи, см	**4,1±0,2**	**3,8±0,4**	**0,001**
Условная длина ЗЧЯ, см	8,4±0,3	8,5±0,4	0,494
Высота ЗЧЯ, см	**3,4±0,3**	**3,1±0,4**	**0,001**
Индекс Клауса, см	4,2±0,5	4,3±0,6	0,889
Высота ЗЧЯ до верхнего угла, см	6,6±0,5	6,6±0,7	0,829
Ширина ЗЧЯ, см	10,4± 0,2	10,3±0,4	0,403
Угол Богарта, град.	123,1±7,2	124,1±9,3	0,843
Угол Велькера, град.	115,3±5,6	113,1±7,4	0,472
Тенториальный угол, град.	89,0±5,0	88,4±8,7	0,562
Объем ЗЧЯ, $см^3$	**304,8±27,9**	**272,6±19,9**	**0,001**
Переднее САП на уровне КВП, мм	**12,0±1,6**	**6,9±1,7**	**0,001**
Заднее САП на уровне КВП, мм	**19,5±2,0**	**5,2±4,1**	**0,001**

Признаков «тесной» ЗЧЯ в виде отсутствия большой мозжечковой цистерны в группе 1 не отмечено, а в группе 2 выявлено у 45,2% (n=14) больных (p<0,001). Признаки «малой» ЗЧЯ в виде уменьшенных линейных размеров костных структур и/или объема ЗЧЯ были выявлены у 9,6% (n=7) и у 45,2% (n=14) больных соответственно (p<0,001), что указывает на разную встречаемость структурных аномалий в группах.

Таким образом, сравнительный нейровизуальный анализ на первом этапе исследования показал, что морфологические характеристики

центральноканальных полостей спинного мозга в целом были сопоставимы у пациентов без потенциальных факторов окклюзии на уровне КВП и в сочетании с эктопией миндалин мозжечка. Однако ключевым результатом анализа стало наличие статистически значимых различий в локализации полостей, что указывает на неоднозначность их отношения к гидромиелическим среди пациентов с эктопией миндалин мозжечка.

3.3.2 Динамика нейровизуальных характеристик у пациентов с расширением центрального канала спинного мозга без потенциальных факторов окклюзии на уровне КВП и с эктопией миндалин мозжечка при повторном обследовании

46 (63%) больным из группы 1 на втором этапе исследования была проведена повторная МРТ позвоночника. Пациенты, не прошедшие повторное исследование, в сравнительный анализ не включались.

При повторном исследовании протяженность полостей составила от 6,8 мм до 233,7 мм с медианой 62,2 [26,4; 100,1] мм, что свидетельствует о сохранении тенденции к вариабельности фенотипа центральноканального расширения. Оценка динамики МРТ-показателей у пациентов группы 1 показала статистически значимый регресс длины полости на 11-80 мм у 17,4% (n=8) больных, p=0,001 (рисунок 3.14).

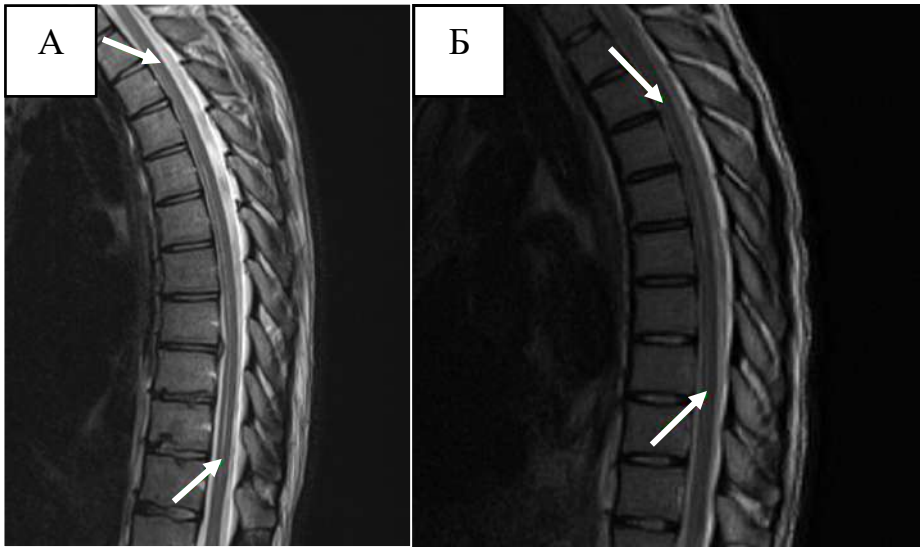

Рисунок 3.14 – МРТ грудного отдела позвоночника пациента А. в сагиттальной плоскости в режиме Т2: а – 1 этап исследования: расширение центрального канала спинного мозга на уровне позвонков Th2-Th11 протяженностью до 198,2 мм; б – исследование в динамике спустя 2 года: расширение центрального канала спинного мозга на уровне Th2-Th7 позвонков протяженностью до 118,3 мм

Нейровизуальный анализ показал, что локализация полостей в спинном мозге осталась прежней, без склонности к распространению в соседние отделы спинного мозга, данные представлены в таблице 3.14.

Таблица 3.14 – Локализация центральноканальных полостей в спинном мозге среди пациентов группы 1 на 1 и 2 этапах исследования

Локализация полости	1 этап исследования		2 этап исследования		p
	Абс.	%	Абс.	%	
Шейный отдел спинного мозга	10	21,7	10	21,7	1,0
Грудной отдел спинного мозга	30	65,2	30	65,2	
Шейно-грудной отдел спинного мозга	6	13	6	13	

Примечание – сумма процентов составляет 99,9%, что обусловлено правилами округления.

По результатам повторной МР-морфометрии среди исследованных в динамике пациентов не было выявлено сообщения между центральноканальными полостями с IV желудочком головного мозга.

МРТ-оценка показала наличие следующих форм кист на сагиттальных изображениях (рисунок 3.15): нитевидная – 45,7% (n=21), щелевидная – 47,8% (n=22), веретенообразная – 6,5% (n=3), среди кист щелевидной формы были обнаружены варианты с септами (18,2%; n=4). В динамике не наблюдалось изменения формы полостей на сагиттальных изображениях.



Рисунок 3.15 – Формы центральноканальных полостей на сагиттальных МРТ-изображениях в режимах Т2 и Т1: а – нитевидная; б – щелевидная; в – веретенообразная; г – щелевидная с наличием перегородки

По данным измерений аксиальных изображений не было обнаружено признаков изменения формы полостей, которые располагались центрально и имели округлую форму (рисунок 3.16). Контуры спинного мозга оставались ровными, участков сужения не было выявлено.

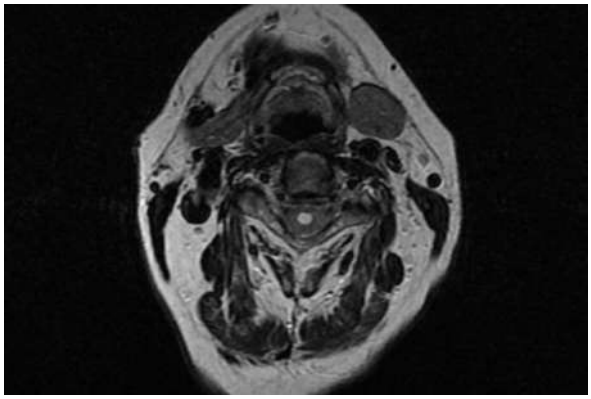

Рисунок 3.16 – Изображение центральноканальной полости на аксиальном срезе в режиме Т2 у пациента Г. из группы 1 на 2 этапе исследования

На 2 этапе исследования диаметр расширения центрального канала составил от 0,4 мм до 3,9 мм. Медиана значения диаметра расширения центрального канала составила 2,0 [1,6; 2,9] мм. Регресс диаметра полости наблюдался у 4,4% (n=2) пациентов, интервал уменьшения составил от 1,0-2,4 мм (рисунок 3.17).

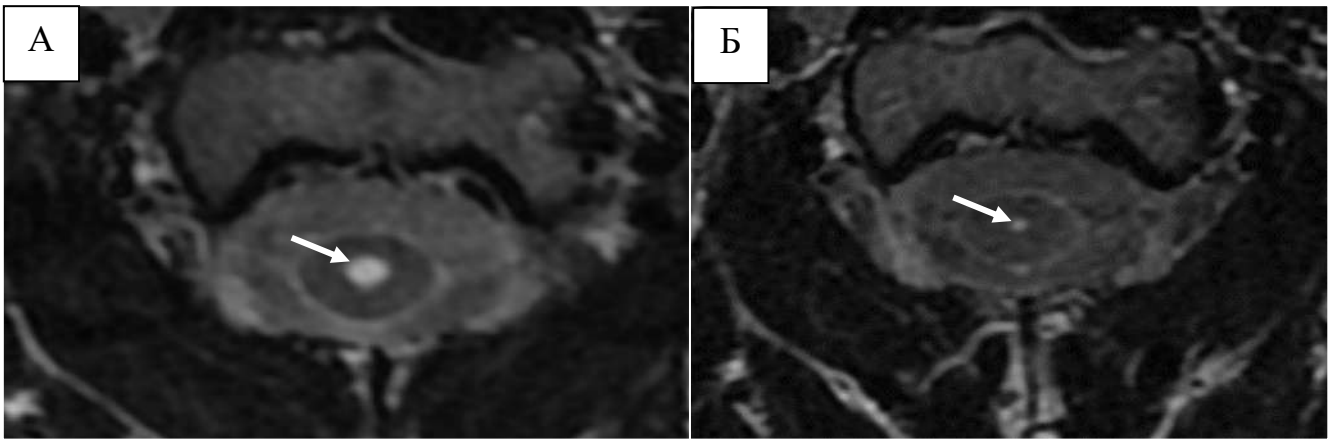

Рисунок 3.17 – МРТ шейного отдела позвоночника пациента Е. в аксиальной плоскости в режиме Т2: а – 1 этап исследования: диаметр расширения центрального канала спинного мозга 3,5 мм; б – исследование в динамике спустя 4 года: диаметр расширения центрального канала спинного мозга 1,1 мм

Было установлено статистически значимое уменьшение медианных значений кистозного индекса с 0,33 [0,25; 0,42] до 0,31 [0,24; 0,39] (p=0,023), что обусловлено регрессом диаметра полости у части больных.

По результатам оценки возможного влияния потенциальных факторов окклюзии на уровне позвоночного столба среди повторно обследованных пациентов не было зафиксировано ни изменения размеров грыж, ни изменений протяженности и диаметра центральноканальных полостей.

Второй этап нейровизуального исследования был проведен у 22 (71%) пациентов из группы с эктопией миндалин мозжечка. Пациенты, не прошедшие повторное исследование, в сравнительный анализ не включались. При повторном МРТ-исследовании протяженность центральноканальных полостей находилась в диапазоне от 2,5 до 108,6 мм, с медианой 38,6 [17,0; 69,9] мм. Анализ динамики протяженности полостей показал, что регресс длины был зафиксирован у 27,3% (n=6) пациентов (p=0,269), при этом диапазон уменьшения составил от 4 мм до 47,6 мм.

Нейровизуальный анализ продемонстрировал стабильность топографической локализации и формы кистозных полостей, во всех наблюдениях они сохраняли исходное положение и форму без признаков краниального или каудального распространения в смежные отделы спинного мозга.

По результатам анализа аксиальных изображений признаки трансформации формы центральноканальных полостей также отсутствовали: кисты сохраняли центральное расположение и округлую конфигурацию.

На 2 этапе исследования диаметр расширения центрального канала у пациентов группы 2 составил от 1,3 мм до 4,0 мм с медианой 2,2 [1,8; 3,0] мм. Регресс диаметра полости наблюдался у 13,6% (n=3) пациентов, интервал уменьшения составил от 1,1-1,3 мм.

Кистозный индекс уменьшился с 0,33 [0,26; 0,42] до 0,30 [0,25; 0,40], p=0,214. Контуры спинного мозга оставались ровными, деформации или участков локального сужения выявлено не было.

В рамках анализа оценивалось возможное влияние потенциальных факторов окклюзии ликворных путей на уровне позвоночного столба, у 18,2% (n=4) пациентов были обнаружены грыжи, часть из которых располагалась краниальнее уровня локализации полости (9,1%; n=2), а часть (9,1%; n=2) в области ее

нахождения, однако за время наблюдения не было зафиксировано ни изменения размера грыжи, ни изменений протяженности и диаметра кист [21].

Оценка положения миндалин мозжечка показала, что у всех пациентов второй группы отмечалось их смещение каудальнее линии БЗО. Величина эктопии варьировала от 1 до 21 мм. Распределение степеней опущения миндалин имело следующий характер: малая степень (до 5 мм) была выявлена у 68,2% (n=15) пациентов, умеренная (от 5 до 10 мм) – у 18,2% (n=4), выраженная (более 10 мм) – у 13,6% (n=3) обследованных.

Результаты корреляционного анализа между малой степенью эктопии миндалин мозжечка и кистозным индексом, диаметром полости, ее протяженностью показали отсутствие корреляционной связи достаточной силы (таблица 3.15).

Таблица 3.15 – Результаты корреляционного анализа между степенью эктопии миндалин мозжечка и кистозным индексом, диаметром полости, ее протяженностью на 2 этапе исследования

Степень эктопии миндалин мозжечка	Статистический критерий	Длина полости	Диаметр полости	Кистозный индекс
Малая	p	0,812	0,760	0,431
	r_s	0,054	0,069	0,177

Примечание – r_s – коэффициент ранговой корреляции Спирмена.

Анализ морфометрических параметров ЗЧЯ, выполненный на втором этапе исследования, показал, что у пациентов группы 2 сохранялось уменьшение ряда линейных показателей по сравнению с представленными в литературе данными.

При расчете объема ЗЧЯ у данной подгруппы пациентов были получены значения, статистически отличающиеся от референсных и составившие в среднем 278,8±31,9 см³, что соответствовало критериям «малой» ЗЧЯ, которая наблюдалась у 31,8% (n=7) пациентов. Также было установлено, что у 36,4% (n=8) пациентов

отсутствовала большая мозжечковая цистерна, что подтверждало формирование феномена «тесной» ЗЧЯ.

Данные сравнительного анализа параметров морфометрии ЗЧЯ среди пациентов с эктопией миндалин мозжечка на 1 и 2 этапах исследования представлены в таблице 3.16.

Таблица 3.16 – Сравнительный анализ нейровизуальных параметров ЗЧЯ на 1 и 2 этапах исследования у пациентов с центральноканальными полостями с наличием потенциальных факторов окклюзии на уровне КВП

Название параметра	Показатели при первичном обследовании	Показатели при повторном исследовании	p
Размер БЗО, см	3,9±0,4	4,0±0,4	0,474
Длина кливуса, см	4,2±0,4	4,2±0,5	0,242
Длина затылочной чешуи, см	3,8±0,4	3,7±0,4	0,288
Условная длина ЗЧЯ, см	8,5±0,4	8,5±0,4	0,733
Высота ЗЧЯ, см	3,1±0,4	3,0±0,3	0,828
Индекс Клауса, см	4,3±0,6	4,3±0,6	0,723
Высота ЗЧЯ до верхнего угла, см	6,6±0,7	6,6±0,7	0,963
Ширина ЗЧЯ, см	10,3±0,4	10,4±0,4	0,256
Угол Богарта, град.	124,1±9,3	124,6±10,2	0,276
Угол Велькера, град.	113,1±7,4	112,7±7,7	0,466
Тенториальный угол, град.	88,4±8,7	89,9±9,3	0,760
Объем ЗЧЯ, $см^3$	272,6±19,9	278,8±31,9	0,325
Переднее САП на уровне КВП, мм	6,9±1,7	7,3±1,8	0,450
Заднее САП на уровне КВП, мм	5,2±4,1	5,9±4,5	0,097

Как показывают результаты проведенного исследования, статистически значимых различий не было обнаружено. Однако следует отметить, что среди молодых пациентов (n=2) при повторном исследовании отмечалось поднятие

миндалин мозжечка более чем на 1 мм и определялось увеличение размеров костных параметров ЗЧЯ, что может быть связано с ростом костной системы.

В рамках исследования на 2 этапе была проведена сравнительная оценка нейровизуальных характеристик у пациентов групп сравнения. Было установлено, что длина полостей оставалась больше в группе 1 – 62,2 [26,4; 100,1] мм чем 38,6 [17,0; 69,9] мм (p=0,035), результаты представлены на рисунке 3.18.

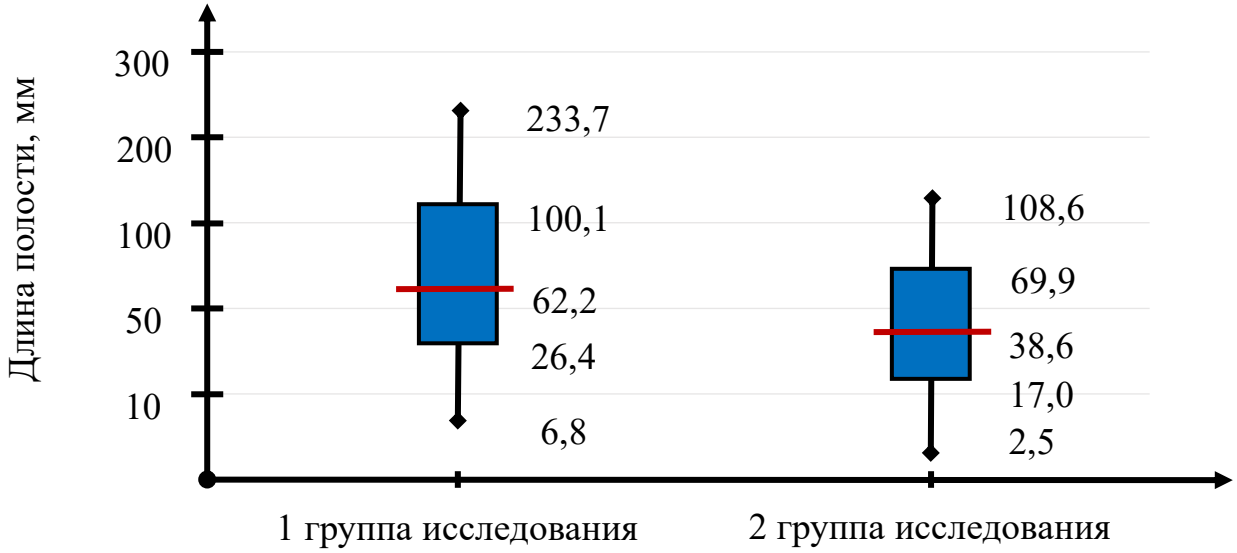

Рисунок 3.18 – Данные сравнительной оценки длины полости среди пациентов без потенциальных факторов окклюзии на уровне КВП и с эктопией миндалин мозжечка на 2 этапе исследования, мм

Диаметр – 2,0 [1,6; 2,9] мм и 2,2 [1,8; 3,0] мм (p=0,761), кистозный индекс – 0,30 [0,24; 0,39] и 0,30 [0,25; 0,40] (p=0,416) значимо не различались.

В то же время было зафиксировано изменение величины длины полости в обеих группах, где в группе 1 она сократилась на 11-80 мм у 17,4% (n=8) больных (p=0,001), в группе 2 – 4,0-47,6 мм у 27,3% (n=6) пациентов (p=0,269), при межгрупповом сравнении величины изменения длины полости результаты были статистически значимыми (p=0,013), что отражает вероятные различия в естественном течении процесса в группах (рисунок 3.19).

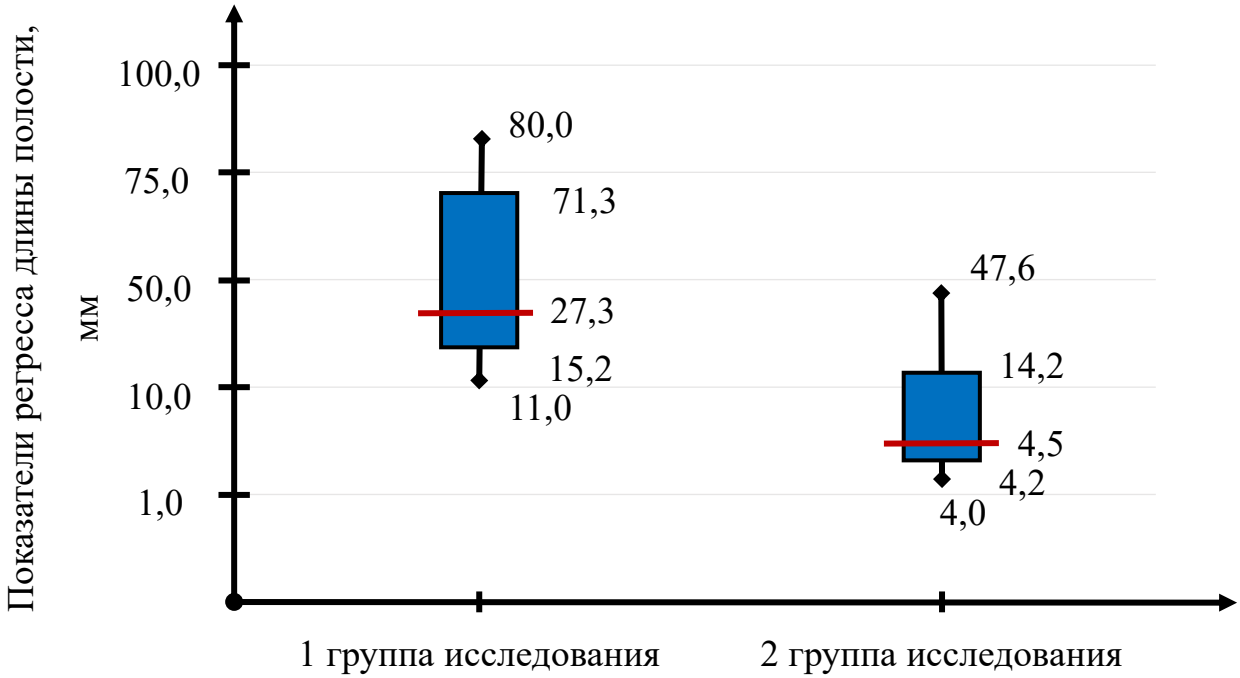

Рисунок 3.19 – Показатели регресса длины полости в группах сравнения, мм

Вместе с тем установлено, что исходные размеры протяженности центральноканальных полостей у пациентов без потенциальных факторов окклюзии на уровне КВП и с эктопией миндалин мозжечка, у которых наблюдался регресс длины полости, были сопоставимы, что не позволяет связать величину абсолютного регресса с различиями исходной протяженности.

На втором этапе исследования центральноканальные полости обеих групп сохраняли исходную локализацию без признаков краниального или каудального распространения. В обеих группах не выявлено случаев формирования новых полостей или вовлечения смежных отделов спинного мозга, что указывает на стабильность пространственных характеристик процесса.

На втором этапе исследования центральноканальные полости обеих групп сохраняли исходную форму, сравнительный анализ не продемонстрировал различий. Данные представлены в таблице 3.17.

Таблица 3.17 – Данные межгруппового сравнения форм полостей на сагиттальных изображениях на 2 этапе исследования

Форма полости	2 этап исследования				
	1 группа		2 группа		p
	Абс.	%	Абс.	%	
Нитевидная	21	45,7	7	31,8	0,278
Щелевидная	22	47,8	11	50	0,867
Веретенообразная	3	6,5	2	9,1	0,656
Округлая	-	-	2	9,1	-

При анализе аксиальных срезов установлено, что во всех наблюдениях полости сохраняли центральное расположение и округлую конфигурацию, контуры спинного мозга оставались ровными, признаков деформации или локального сужения не было обнаружено.

Сравнение диаметра расширения центрального канала показало, что медианы данного показателя на втором этапе исследования были сопоставимы в обеих группах (в группе 1 – 2,0 [1,6; 2,9] мм, в группе 2 – 2,2 [1,8; 3,0] мм, p=0,761). Регресс диаметра полости выявлялся у ограниченного числа пациентов в обеих группах (в группе 1 – 4,4% (n=2), в группе 2 – 13,6% (n=3), регресс составил 1,0-2,4 и 1,1-1,3 мм соответственно).

Исследование в динамике потенциальных факторов окклюзии ликворных путей на уровне позвоночного столба выше уровня полости продемонстрировало стабильность нейровизуальных параметров.

Таким образом, среди больных с наличием центральноканальных полостей без потенциальных факторов окклюзии на уровне КВП преобладала грудная локализация, сравнительно большая протяженность, возможность спонтанного регресса длины полости; а при сочетании с эктопией миндалин мозжечка преимущественно наблюдалась шейная локализация, меньшая протяженность при отсутствии достоверного регресса длины полости в динамике.

3.4 Клинико-нейровизуальные соотношения у пациентов с расширением центрального канала спинного мозга без потенциальных факторов окклюзии на уровне КВП и в сочетании с эктопией миндалин мозжечка

В рамках настоящего исследования был проведен анализ взаимосвязи между клиническими проявлениями и морфометрическими характеристиками центральноканальных полостей спинного мозга. Оценивали возможные корреляции между характеристиками боли в спине с протяженностью, диаметром, формой и локализацией полостей. Анализ проводился отдельно в группе пациентов без потенциальных факторов окклюзии на уровне КВП и в группе пациентов с эктопией миндалин мозжечка.

Следует отметить, что при анализе ряда клинических характеристик статистическая обработка была ограничена небольшим числом наблюдений.

При анализе клинико-нейровизуальных соотношений отмечено, что как в группе пациентов без потенциальных факторов окклюзии, так и в группе с эктопией миндалин мозжечка значения коэффициентов корреляции между интенсивностью боли в спине по ВАШ и протяженностью, диаметром полости не достигали уровня статистической значимости. Данные представлены в таблице 3.18.

Таблица 3.18 – Результаты корреляционного анализа между интенсивностью боли в спине по ВАШ и протяженностью, диаметром полостей в группах сравнения на 1 этапе исследования

1 этап исследования			Клиническая характеристика	
Параметры полости	Группы исследования	Критерий	Интенсивность боли в спине по ВАШ	
			Умеренная	Высокая
Протяженность полости	1 группа исследования	p	0,881	0,710
		r_s	-0,029	0,072
	2 группа исследования	p	0,062	-
		r_s	0,609	-

Продолжение таблицы 3.18

1 этап исследования			Клиническая характеристика	
Параметры полости	Группы исследования	Критерий	Интенсивность боли в спине по ВАШ	
			Умеренная	Высокая
Диаметр полости	1 группа исследования	p	0,111	0,343
		r_s	0,303	0,303
	2 группа исследования	p	0,324	-
		r_s	0,348	-

Примечание – r_s – коэффициент ранговой корреляции Спирмена.

Также не было отмечено статистически значимых взаимосвязей между интенсивностью боли в спине по ВАШ и формой, локализацией центральноканальных полостей (таблицы 3.19, 3.20).

Таблица 3.19 – Результаты анализа взаимосвязи между интенсивностью боли в спине по ВАШ и формой полостей в группах 1 и 2 на 1 этапе исследования

1 этап исследования				Клиническая характеристика	
Параметры полости		Группы исследования	Критерий	Интенсивность боли в спине по ВАШ	
				Умеренная	Высокая
Форма полости	Щелевидная	1 группа исследования	p	0,244	0,523
			φ	0,216	-0,119
		2 группа исследования	p	1,000	1,000
			φ	-0,102	0,102
	Нитевидная	1 группа исследования	p	0,379	1,000
			φ	-0,163	0,010
		2 группа исследования	p	1,000	1,000
			φ	-0,102	0,102

Примечание – φ – коэффициент корреляции Фи.

Таблица 3.20 – Результаты анализа взаимосвязи между интенсивностью боли в спине по ВАШ и локализацией полостей в группе пациентов без потенциальных факторов окклюзии на уровне КВП и с эктопией миндалин мозжечка на 1 этапе исследования

1 этап исследования				Клиническая характеристика	
Параметры полости		Группы исследования	Критерий	Интенсивность боли в спине по ВАШ	
				Умеренная	Высокая
Локализация полости	Шейная	1 группа исследования	p	0,730	0,976
			φ	-0,064	-0,005
		2 группа исследования	p	0,467	0,467
			φ	-0,408	0,408
	Грудная	1 группа исследования	p	0,233	0,868
			φ	0,221	-0,031
		2 группа исследования	p	1,000	1,000
			φ	0,327	-0,327
	Шейно-грудная	1 группа исследования	p	0,104	0,715
			φ	-0,302	0,068
		2 группа исследования	p	1,000	1,000
			φ	0,167	-0,167

Примечание – φ – коэффициент корреляции Фи.

Аналогичные результаты были получены при анализе вариантов характера боли по клиническим признакам и типом его течения, которые также не зависели от диаметра, протяженности или формы полости. Отдельные статистически значимые результаты носили единичный характер и не подтверждались при оценке других параметров, что не позволяет считать их отражением устойчивых клинико-нейровизуальных закономерностей (таблицы 3.21-3.26).

Таблица 3.21 – Результаты корреляционного анализа между характером боли в спине по клиническим признакам и протяженностью, диаметром полостей в группах сравнения на 1 этапе исследования

1 этап исследования			Клиническая характеристика	
Параметры полости	Группы исследования	Критерий	Характер боли по клиническим признакам	
			Ноцицептивный	Нейропатический
Протяженность полости	1 группа исследования	p	0,510	0,854
		r_s	0,078	-0,022
	2 группа исследования	p/p_{Holm}	0,032/0,448	-
		r_s	0,392	-
Диаметр полости	1 группа исследования	p	0,439	0,583
		r_s	-0,092	-0,105
	2 группа исследования	p	0,957	-
		r_s	-0,006	-

Примечание – r_s – коэффициент ранговой корреляции Спирмена; p_{Holm} – уровень статистической значимости по величине изменений с поправкой на множественные сравнения методом Холма.

Таблица 3.22 – Результаты анализа взаимосвязи между характером боли в спине по клиническим признакам и формой полостей среди пациентов групп сравнения на 1 этапе исследования

1 этап исследования				Клиническая характеристика	
Параметры полости		Группы исследования	Критерий	Характер боли по клиническим признакам	
				Ноцицептивный	Нейропатический
Форма полости	Щ	1 группа исследования	p	0,366	0,645
			φ	-0,106	0,096
		2 группа исследования	p/p_{Holm}	0,043/0,559	1,000
			φ	-0,395	0,155
	Н	1 группа исследования	p	0,841	0,359
			φ	0,024	-0,152

Продолжение таблицы 3.22

1 этап исследования				Клиническая характеристика	
Параметры полости		Группы исследования	Критерий	Характер боли по клиническим признакам	
				Ноцицептивный	Нейропатический
Форма полости	Н	2 группа исследования	p	0,381	1,000
			φ	0,224	-0,126

Примечание – p_{Holm} – уровень статистической значимости по величине изменений с поправкой на множественные сравнения методом Холма; φ – коэффициент корреляции Фи; Щ – щелевидная форма полости; Н – нитевидная форма полости.

Таблица 3.23 – Результаты анализа взаимосвязи между характером боли в спине по клиническим признакам и локализацией полостей в группе пациентов без потенциальных факторов окклюзии на уровне КВП и с эктопией миндалин мозжечка на 1 этапе исследования

1 этап исследования				Клиническая характеристика	
Параметры полости		Группы исследования	Критерий	Характер боли по клиническим признакам	
				НЦ	НП
Локализация полости	Ш	1 группа исследования	p	0,755	1,000
			φ	-0,036	0,006
		2 группа исследования	p	0,185	1,000
			φ	-0,272	0,117
	Г	1 группа исследования	p	0,191	0,621
			φ	0,153	-0,067
		2 группа исследования	p	0,093	1,000
			φ	0,343	-0,080
	ШГ	1 группа исследования	p	0,182	0,405
			φ	-0,186	0,096
		2 группа исследования	p	1,000	1,000
			φ	-0,007	-0,070

Примечание – φ – коэффициент корреляции Фи; Ш – шейная локализация; Г – грудная локализация; ШГ – шейно-грудная локализация; НЦ – ноцицептивный компонент боли; НП – нейропатический компонент боли.

Таблица 3.24 – Корреляционный анализ между типом течения боли в спине и протяженностью, диаметром полостей в группах сравнения на 1 этапе исследования

1 этап исследования			Клиническая характеристика	
Параметры полости	Группы исследования	Критерий	Тип течения боли в спине	
			Острый	Хронический
Протяженность полости	1 группа исследования	p	0,737	0,654
		r_s	0,040	-0,053
	2 группа исследования	p/p_{Holm}	0,032/0,832	-
		r_s	0,392	-
Диаметр полости	1 группа исследования	p	0,703	0,555
		r_s	-0,045	0,070
	2 группа исследования	p	0,583	-
		r_s	-0,105	-

Примечание – p_{Holm} – уровень статистической значимости по величине изменений с поправкой на множественные сравнения методом Холма; r_s – коэффициент ранговой корреляции Спирмена.

Таблица 3.25 – Анализ взаимосвязи между типом течения боли в спине и формой полостей в группах 1 и 2 на 1 этапе исследования

1 этап исследования				Клиническая характеристика	
Параметры полости		Группы исследования	Критерий	Тип течения боли в спине	
				Острый	Хронический
Форма полости	Щ	1 группа исследования	p	0,495	1,000
			φ	-0,080	0,015
		2 группа исследования	p/p_{Holm}	0,043/1,000	0,497
			φ	-0,395	0,223
	Н	1 группа исследования	p	0,933	0,155
			φ	-0,010	-0,193

Продолжение таблицы 3.25

1 этап исследования				Клиническая характеристика	
Параметры полости		Группы исследования	Критерий	Тип течения боли в спине	
				Острый	Хронический
Форма полости	Н	2 группа исследования	p	0,381	1,000
			φ	0,224	-0,181

Примечание – p_{Holm} – уровень статистической значимости по величине изменений с поправкой на множественные сравнения методом Холма; φ – коэффициент корреляции Фи; Щ – щелевидная форма полости; Н – нитевидная форма полости.

Таблица 3.26 – Анализ взаимосвязи между типом течения боли в спине и локализацией полостей в группах сравнения на 1 этапе исследования

1 этап исследования				Клиническая характеристика	
Параметры полости		Группы исследования	Критерий	Тип течения боли в спине	
				Острое	Хроническое
Локализация полости	Шейная	1 группа исследования	p/p_{Holm}	0,855	0,040/1,000
			φ	-0,021	0,241
		2 группа исследования	p	0,185	1,000
			φ	-0,272	0,168
	Грудная	1 группа исследования	p	0,200	0,076
			φ	0,150	-0,208
		2 группа исследования	p	0,093	1,000
			φ	0,343	-0,115
	Шейно-грудная	1 группа исследования	p	0,099	0,193
			φ	0,988	0,002
		2 группа исследования	p	1,000	1,000
			φ	-0,007	-0,101

Примечание – p_{Holm} – уровень статистической значимости по величине изменений с поправкой на множественные сравнения методом Холма; φ – коэффициент корреляции Фи.

Анализ соотношения локализации болевого синдрома и уровня расположения полости в обеих группах выявил статистически значимую взаимосвязь между

локализацией болевого синдрома с уровнем локализации полости (в группе 1 V Крамера=0,300 (связь средней силы), p=0,020 (p_{Holm}=0,020); в группе 2 – V Крамера=0,641 (сильная связь), p=0,001 (p_{Holm}=0,002). Зона локализации болевых ощущений в 29,6% (n=8) случаев в группе 1 и в 20% (n=2) в группе 2 не совпадала с уровнем выявленного расширения центрального канала. Ввиду ограниченного числа пациентов с болевым синдромом в области спины на 2 этапе исследования проведение полноценной статистической оценки не представлялось возможным.

Таким образом, отсутствие прогрессирования болевого синдрома, неврологической симптоматики и устойчивых корреляций характеристик боли в спине и МРТ-параметров полости при исключении других причин позволило предполагать участие вертеброгенных и мышечно-тонических факторов в формировании боли.

3.5 Расширение центрального канала спинного мозга у пациентов в сочетании с заболеваниями нервной системы различного генеза

В исследовании проанализированы случаи расширения центрального канала спинного мозга на МРТ в рамках ряда неврологических заболеваний: наследственной спастической параплегии, болезни Паркинсона, болезни мотонейрона и демиелинизирующих заболеваний ЦНС. Дифференциальная диагностика заболевания в ряде случаев была затруднена, а роль центральноканальной полости в патогенезе заболевания – неоднозначна.

Клиническое наблюдение №1. У пациентки с наследственной спастической параплегией было выявлено расширение центрального канала спинного мозга нитевидной формы на уровне С5-С6 длиной до 35 мм, диаметром 1,4 мм. Первоначально выявленная на МРТ полость в сочетании с прогрессирующей слабостью и спастичностью в конечностях была интерпретирована как сирингомиелия, однако несоответствие клинической картины уровню полости потребовало пересмотра диагноза. Симптоматика выходила за пределы сегментов локализации полости и соответствовала нейродегенеративному процессу. Сегментарных и проводниковых нарушений, топически связанных с уровнем

расширения центрального канала, не было обнаружено. Расширение центрального канала было расценено как клинически немая нейровизуальная находка (рисунок 3.20) [23].

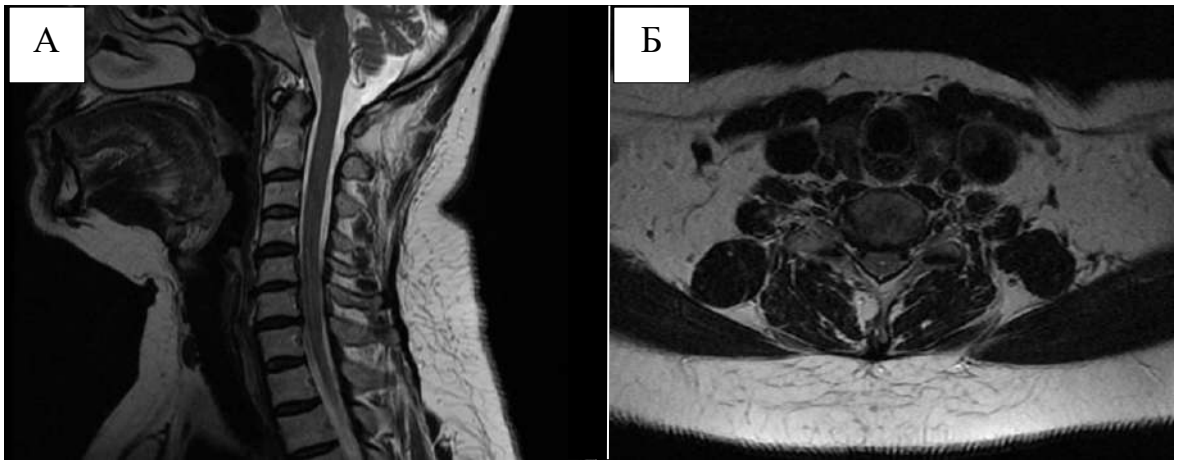

Рисунок 3.20 – Результаты МРТ, клиническое наблюдение №1: а – сагиттальный срез шейного отдела позвоночника и КВП в Т2-режиме; б – аксиальный срез спинного мозга на уровне С5-С6 позвонков в Т2-режиме

Клиническое наблюдение №2. У пациентки с болезнью Паркинсона на МРТ спинного мозга было выявлено расширение центрального канала щелевидной формы с перемычками на уровне С5-Th8 длиной 203 мм, диаметром 1,7 мм (рисунок 3.21). Неврологический дефицит соответствовал признакам поражения экстрапирамидной системы. Динамическое нейровизуальное наблюдение в течение 4 лет не выявило отрицательной динамики в условиях прогрессирования поражения экстрапирамидной системы (рисунок 3.22).

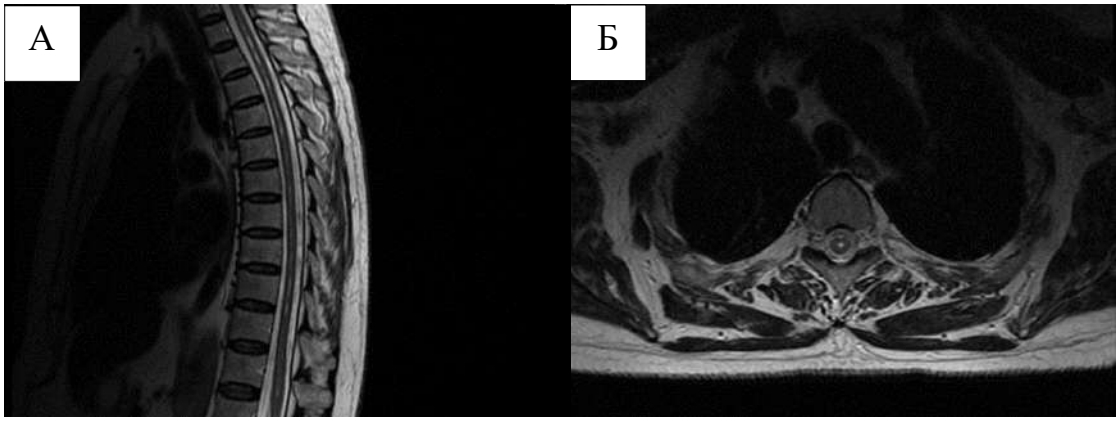

Рисунок 3.21 – Результаты МРТ, клиническое наблюдение №2: а – сагиттальный срез шейно-грудного отдела позвоночника в Т2-режиме; б – аксиальный срез спинного мозга на уровне Th4 позвонка в Т2-режиме

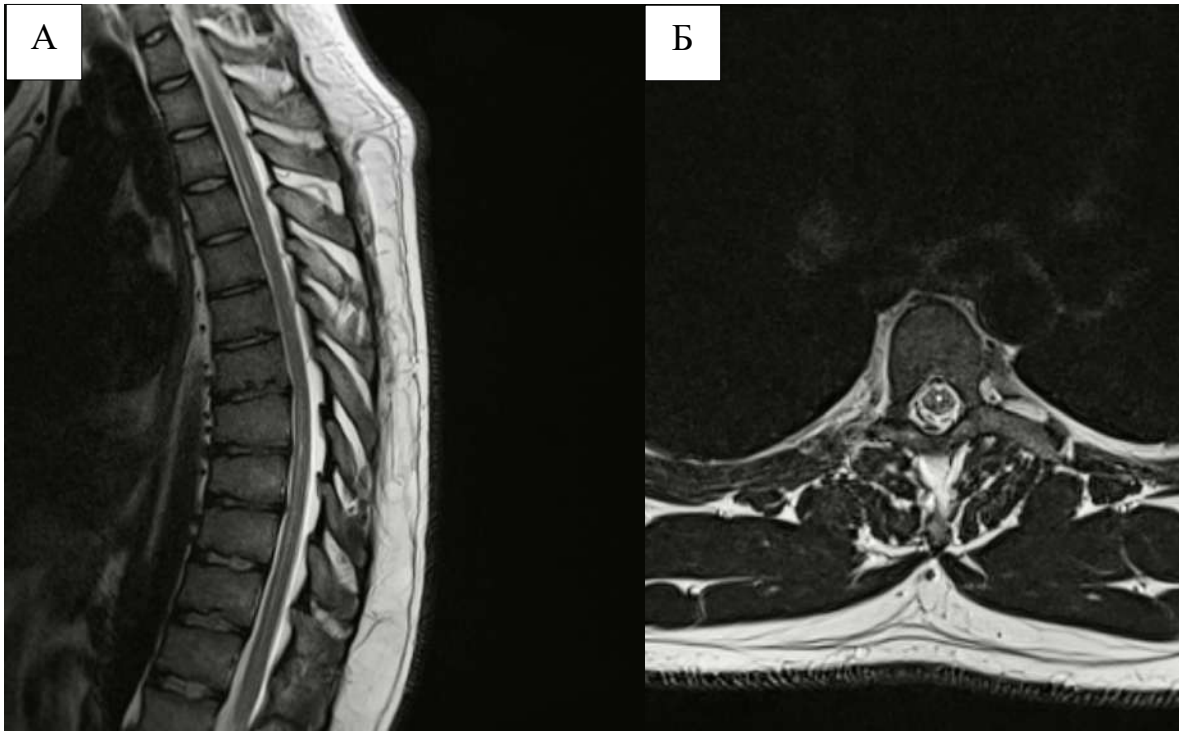

Рисунок 3.22 – Результаты МРТ в динамике, спустя 4 года, клиническое наблюдение №2: а – сагиттальный срез шейно-грудного отдела позвоночника, режим Т2; б – аксиальный срез спинного мозга на уровне Th4 позвонка, режим Т2

Серия клинических наблюдений №3. У двух пациентов с болезнью мотонейрона было выявлено расширение центрального канала спинного мозга щелевидной формы на уровне С6-С7 (протяженностью 21,5 мм) и Th5-Th6

(протяженностью 24,3 мм) соответственно, диаметром 3,1 мм и 2,4 мм. Клиническая картина характеризовалась сочетанным поражением верхнего и нижнего мотонейронов, тем самым объем поражения выходил за пределы сегментов локализации расширения центрального канала. Неврологической симптоматики, соответствующей уровню локализации полостей, не было выявлено. Проведенная нейровизуальная оценка одного из пациентов в динамике спустя 4 года показала, что центральноканальные полости сохранили прежние размеры. Таким образом, выявленное расширение центрального канала было расценено как радиологический феномен (рисунки 3.23, 3.24).

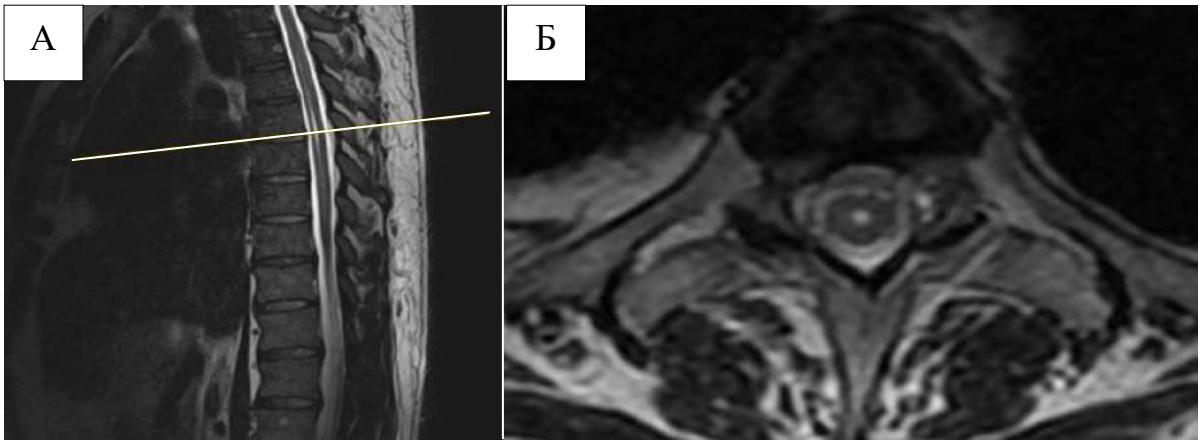

Рисунок 3.23 – Результаты МРТ пациента М. (1 этап исследования), клинический случай №3: а – сагиттальный срез грудного отдела позвоночника в Т2-режиме; б – аксиальный срез на уровне позвонков Th5-Th6 в Т2-режиме

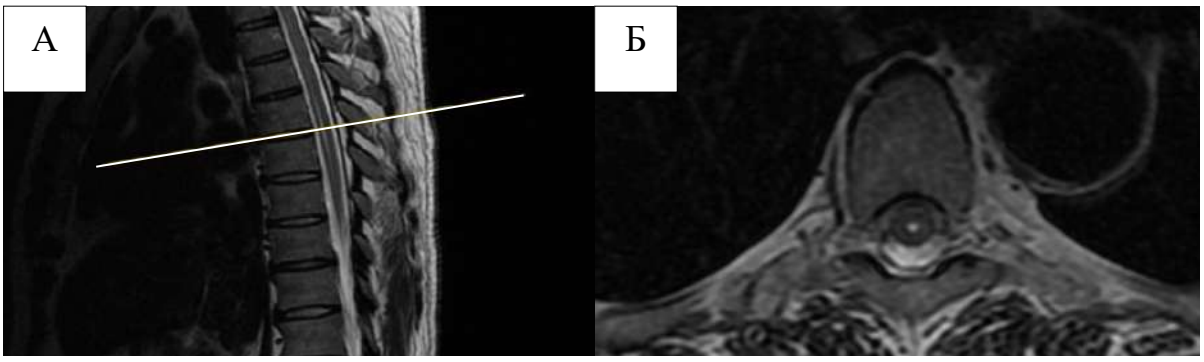

Рисунок 3.24 – МРТ пациента М. в динамике, спустя 4 года, клинический случай №3: а – сагиттальный срез грудного отдела позвоночника в Т2-режиме; б – аксиальный срез спинного мозга на уровне позвонков Th5-Th6 в Т2-режиме

Серия клинических наблюдений №4. По данным наблюдений, у четырех пациентов с демиелинизирующим заболеванием ЦНС (рассеянный склероз) были выявлены признаки расширения центрального канала спинного мозга нитевидной и щелевидной формы, средней протяженностью 79,5±39,1 мм, средним диаметром 2,4±0,9 мм (рисунок 3.25). Очаги демиелинизации во всех случаях локализовались краниальнее уровня выявленной полости. Клиническая картина соответствовала многоочаговому поражению ЦНС. Сегментарных и проводниковых нарушений, топически связанных с уровнем расширения центрального канала, не было выявлено. Одним из возможных объяснений формирования центральноканальных полостей может быть нарушение ликвородинамики на фоне хронического воспаления и демиелинизации, однако полученные данные не позволяют установить его самостоятельную симптомообразующую роль.

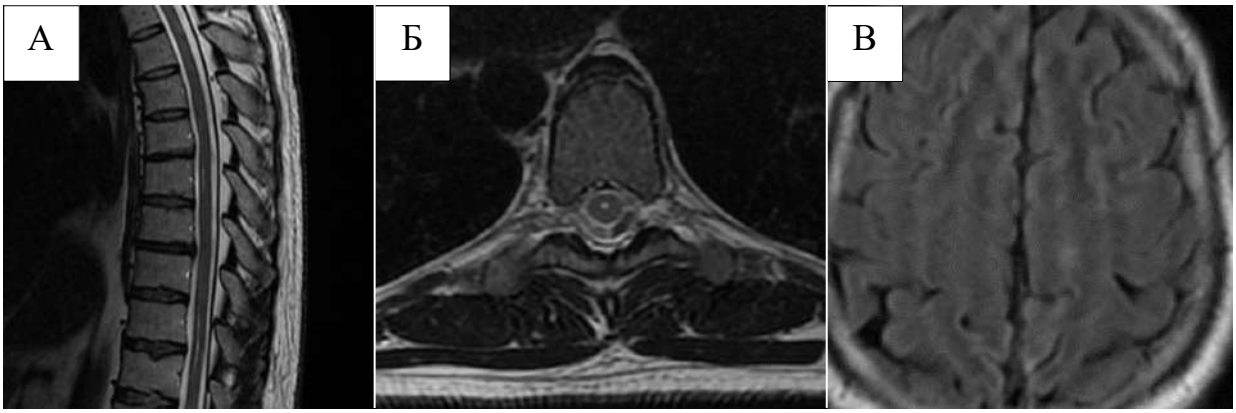

Рисунок 3.25 – Результат МРТ пациента З., клинический случай №4: а – сагиттальный срез грудного отдела позвоночника в Т2-режиме; б – аксиальный срез спинного мозга на уровне С6-С7 позвонков в Т2-режиме; в – МРТ головного мозга в режиме Т2

ГЛАВА 4 ЗАКЛЮЧЕНИЕ

Расширение центрального канала спинного мозга на протяжении длительного времени рассматривалось в контексте сирингомиелии и ассоциированных с ней патологических состояний. Исторически понимание природы полостных образований спинного мозга – сирингомиелии и гидромиелии прошло сложный путь от концепции единого патологического процесса полостеобразования в спинном мозге к попытке дифференцировки этих феноменов, основанной на данных клинико-неврологического и нейровизуального мониторинга.

Доминирование в течение длительного времени гипотезы стадийного единства патологического процесса, основанной преимущественно на гидродинамической теории W. J. Gardner (1965) [7, 8, 16, 67, 70, 89, 92, 97, 113, 119], привело к использованию объединяющего термина «сирингогидромиелия» [24, 36, 37, 66, 104, 115]. Однако накопление данных о случаях изолированного, длительно не прогрессирующего, клинически немого расширения центрального канала, не укладывающихся в концепцию стадийности процессов, потребовало пересмотра существующих взглядов [18, 58, 74, 79, 81, 85, 116].

Синтез, сформированный благодаря широкому внедрению МРТ-визуализации, позволил выделить три морфологических феномена: персистирующий центральный канал диаметром до 1 мм как вариант нормы, гидромиелию как доброкачественное расширение в пределах центрального канала и сирингомиелию как вторичное образование полости за его пределами, ассоциированное, как правило, с прогрессирующей неврологической симптоматикой [21, 24, 41, 51, 58, 74, 78, 79, 81, 85].

Несмотря на кажущуюся логичность подобной классификации, на практике она остается недостаточно однозначной. Одним из широко используемых критериев в пользу гидромиелии считается отсутствие по данным МРТ признаков обструкции ликворных путей на краниальном или спинальном уровне, которые потенциально способны привести к прогрессированию полости [58, 59, 79, 81].

Однако этот критерий не является универсальным. Описаны наблюдения стабильных, непрогрессирующих центральноканальных полостей у пациентов с МК1 [26, 41, 54, 68], что противоречит традиционным представлениям о роли ликвородинамических нарушений как обязательного условия прогрессии [4, 8, 14, 20, 24, 25, 58]. Помимо этого, часть нейровизуальных и клинических исследований свидетельствуют о случаях расширения центрального канала в сочетании с развитием неврологической симптоматики [74, 102].

Таким образом, расширение центрального канала спинного мозга представляет собой феномен, остающийся недостаточно определенным как в терминологическом, так и в патогенетическом отношении. В современной литературе отсутствуют унифицированные диагностические критерии гидромиелии, а используемая терминология отражает морфологическое описание, а не нозологическую определенность. Накопленные данные свидетельствуют о выраженной гетерогенности процессов, объединяемых под понятием центральноканального полостеобразования. В этой связи особую значимость приобретает сравнительный анализ пациентов с учетом наличия или отсутствия потенциальных нарушений ликвородинамики на уровне КВП, что может способствовать более точной дифференцировке выявляемых изменений и уточнению их клинического значения [21].

Таким образом, современные литературные данные формируют предпосылки для переосмысления клинической значимости расширения центрального канала спинного мозга. Настоящее исследование вписывается в данную научную парадигму и направлено на уточнение места центральноканального полостеобразования в спектре нейровизуальных находок, что позволяет обосновать более взвешенный и доказательный подход к интерпретации данного феномена.

Общая когорта исследуемых составила 112 пациентов, из которых в группы сравнения вошли 104 больных. В зависимости от наличия потенциальных факторов окклюзии ликворных путей на уровне КВП были сформированы две группы: пациенты без потенциальных признаков окклюзии на уровне КВП (70,2%; n=73) и

пациенты с расширением центрального канала в сочетании с эктопией миндалин мозжечка (29,8%; n=31).

Анализ возрастно-полового состава показал отсутствие статистически значимых различий между группами. Медиана возраста в группе 1 составила 33 [22; 50] года, во 2-й группе – 34 [23; 54] года (p=0,431), что свидетельствует о сопоставимости групп по возрасту. Половой состав также статистически значимо не различался (p=0,429), с преобладанием мужчин в обеих группах (56,2%; n=41 и 64,5%; n=20 соответственно).

Клиническая оценка показала, что в обеих группах на первом этапе исследования преобладали неспецифические болевые синдромы при отсутствии объективного неврологического дефицита. Головная боль регистрировалась у 11% (n=8) и 25,8% (n=8) пациентов соответственно (p=0,055). Анализ характеристик головной боли показал, что в обеих группах она соответствовала первичным формам: ГБН и мигрени без ауры. Для пациентов обеих групп была характерна преимущественно эпизодичность болевого синдрома, умеренная интенсивность по ВАШ (медианы показателей между группами: 1 группа – 6,0 [6,0; 7,0] баллов, 2 группа – 5,5 [4,3; 6,0] баллов, p=0,320). Также не было отмечено связи головной боли с натуживанием, кашлем или иными Вальсальва-подобными пробами, что не позволяет выявить клинических признаков, характерных для головной боли, связанной с ликвординамическими нарушениями [57, 71]. Таким образом, выявление эктопии миндалин мозжечка не может рассматриваться как достаточное основание для трактовки головной боли как вторичной без проведения тщательной клинической дифференциальной диагностики. По данным литературы частота встречаемости первичных головных болей при МК1 не отличается от распространенности в общей популяции [13, 53].

Болевой синдром в области спины являлся одной из ведущих жалоб у пациентов обеих групп. Частота болевого синдрома в области спины между группами также статистически значимо не различалась (37% (n=27) пациентов в группе 1 и 32,3% (n=10) в группе 2, p=0,645). Сравнительный анализ характера боли показал преобладание ноцицептивного компонента как у пациентов без

потенциальных факторов окклюзии (66,7%; n=18 от числа пациентов с болью в спине), так и у пациентов с эктопией миндалин мозжечка (80%; n=8 от числа пациентов с болью в спине, p=0,901). Локализация болевого синдрома в группе 1 преимущественно соответствовала грудному отделу позвоночника (51,9%; n=14), тогда как в группе 2 – шейному (60%; n=6), однако статистически значимых различий не было отмечено (p=0,391). Хроническое течение регистрировалось у 33,3% (n=9) пациентов с болью в спине в группе 1 и у 20% (n=2) пациентов второй группы. Количественная оценка боли в спине по ВАШ продемонстрировала преобладание пациентов с болью умеренной интенсивности в обеих группах (медиана 6,0 [5,0; 7,0] баллов для группы 1, медиана 6,0 [4,0; 6,5] баллов для группы 2, p=0,412).

Боль, как одна из ведущих жалоб у пациентов с центральноканальными полостями, описана в группе наблюдений и трактуется как проявление сопутствующих мышечно-тонических и дегенеративных изменений, а не следствие интрамедуллярного процесса [58, 79, 81]. Такие выводы обнаружены и среди педиатрической когорты пациентов, где боль была одной из частых причин выполнения МРТ, однако пациенты с болевым синдромом не отличались по параметрам полостей от бессимптомных пациентов. В описанных случаях увеличения размеров полостей, клинического ухудшения, включая усиление боли, как правило, не наблюдалось [76].

В своей работе F. Roser и соавт. (2010) также подчеркивают, что в качестве клинических симптомов пациентов с гидромиелией могут быть субъективные боли или дизестезии, но отсутствует объективный неврологический дефицит, типичный для истинной сирингомиелии [58]. Данный факт имеет принципиальное значение, поскольку в клинической практике нередко наблюдается гипердиагностика нейрогенного характера боли при наличии минимальных изменений центрального канала. Подобные характеристики болевого синдрома существенно отличают исследуемую группу от пациентов с сирингомиелией, у которых нейропатическая боль является одним из ключевых симптомов заболевания [26, 62]. Распространенность болевого синдрома нейропатического характера составляет от

37 до 67,5% случаев [26]. В литературе подчеркивается, что нейропатический болевой синдром при сирингомиелии, как правило, характеризуется жгучим, стреляющим характером, связью с сегментарными расстройствами чувствительности [26, 35].

Полученные результаты показали, что у пациентов обеих групп нередко выявлялись деформации позвоночника, представленные преимущественно сколиотическими и кифотическими изменениями различной степени выраженности. При этом в группе без потенциальных факторов окклюзии на уровне КВП деформации позвоночника регистрировались у 33,3% (n=9) пациентов с болью в спине, включая сколиоз I степени (18,5%; n=5), кифосколиоз I степени (3,7%; n=1), а также кифотические деформации различной степени выраженности (11,1%; n=3). В группе больных с наличием потенциальных факторов окклюзии наблюдались аналогичные изменения осанки, такие, как сколиоз I степени у 10% (n=1), сколиоз II степени у 10% (n=1), кифосколиоз II степени у 10% (n=1) больных, при динамическом наблюдении во всех случаях они сохраняли стабильный, непрогрессирующий характер. Принципиально важным представляется тот факт, что сочетание болевого синдрома в спине и деформаций позвоночника формирует клинический «диагностический набор», традиционно ассоциируемый с сирингомиелией. В клинической практике наличие сколиотической деформации в сочетании с болью нередко рассматривается как возможный косвенный маркер полостеобразования спинного мозга, особенно у пациентов молодого возраста [24, 97, 101].

Вестибулярные жалобы среди пациентов групп сравнения носили неспецифический характер, что не позволяло однозначно связать их наличие с патологией краниовертебрального региона.

Чувствительные нарушения в обеих группах были непостоянными, мозаичными, не имели сегментарного распределения и не соответствовали классической картине сирингомиелии, включающей сегментарно-диссоциированные расстройства чувствительности [7, 24], безболезненные раны и

ожоги, преимущественно в пределах плечевого пояса и верхних конечностей [7, 9, 11].

В настоящем исследовании ни у одного пациента не были выявлены типичные для сирингомиелии двигательные расстройства, характеризующиеся мышечной слабостью, атрофиями, паретическими нарушениями, изменением рефлексов и мышечного тонуса [4, 7, 24, 28, 98], трофические и вегетативно-сосудистые изменения [11, 20, 24, 98, 120]. Таким образом, клиническая картина у обследованных больных не отражала клинических признаков, характерных для миелопатических расстройств.

Принципиально важным является то, что у большинства пациентов центральноканальные полости являлись диагностической находкой (у 56,2% (n=41) пациентов группы 1 и у 45,2% (n=14) больных группы 2). Данный показатель сопоставим со сведениями авторов, указывающих на высокую долю бессимптомных форм расширения центрального канала [26, 74, 79, 85, 106, 116]. При этом в классических описаниях сирингомиелии подчеркивается прогрессирующий характер заболевания с развитием клинической симптоматики и неврологического дефицита [4, 8, 14, 20, 24, 25, 40, 49, 51, 78, 85].

Отсутствие нарастания клинической симптоматики, появления неврологического дефицита на втором этапе исследования в обеих группах имеет особое значение. За время динамического наблюдения, которое составило в группе без потенциальных факторов окклюзии от 2 до 10 лет с медианой 3 [2; 5] года, в группе с наличием потенциальных факторов окклюзии – от 2 до 6 лет с медианой 3 [2; 4] года (p=0,850), не происходило формирования очаговых неврологических симптомов. Эти данные подтверждают выводы ряда наблюдений, согласно которым расширение центрального канала спинного мозга не демонстрирует клинического прогрессирования [18, 58, 79, 81, 85, 106, 116]. На втором этапе исследования усиления боли, ее преобразования в объективные неврологические симптомы или нарастания степени тяжести деформаций позвоночника не наблюдалось, что позволяет говорить о вероятности данных проявлений как скелетно-мышечной патологии вне связи с полостеобразованием. Отдельного внимания заслуживает

регресс болевых проявлений с нейропатическими характеристиками у пациентов из группы 1. Несмотря на предположения о возможном повреждении мелких нервных волокон или сенситизации нейронов при длительном существовании центральноканальной полости, клинические данные не подтвердили стойкого поражения проводящих структур спинного мозга [22].

Позиции современной нейровизуализации также являются неоднозначными. Одним из широко используемых критериев в пользу гидромиелии считается отсутствие по данным МРТ признаков обструкции ликворных путей на краниальном или спинальном уровне, потенциально способных привести к прогрессированию полости [58, 59, 79, 81]. Однако этот критерий не является универсальным. Описаны наблюдения стабильных, непрогрессирующих центральноканальных полостей у пациентов с МК1 [26, 41, 54, 68], что противоречит традиционным представлениям о роли ликвородинамических нарушений как обязательного условия прогрессии [4, 8, 14, 20, 24, 25, 58]. В этой связи особую значимость приобретает сравнительный анализ пациентов с учетом наличия или отсутствия нарушений ликвородинамики на уровне КВП, что может способствовать более точной дифференцировке выявляемых изменений и уточнению их клинического значения [21].

Все пациенты группы 2 демонстрировали опущение миндалин мозжечка ниже линии БЗО – от 1 до 21,2 мм, при этом степени эктопии распределились следующим образом: малая (до 5 мм) – у 61,3% пациентов (n=19), умеренная (5-10 мм) – у 25,8% пациентов (n=8), выраженная (>10 мм) – у 12,9% (n=4) пациентов. Степень эктопии до 5 мм является «неопределенным» показателем патологии, учитывая мнения о неоднозначности границы МК1. Традиционно радиологическим порогом для верификации МК1 считается опущение миндалин мозжечка на 5 мм и более ниже уровня БЗО. Вместе с тем, данный критерий не обладает достаточной диагностической надежностью. Доказано, что клиническая симптоматика, характерная для МК1, может наблюдаться и при эктопии менее 5 мм, что требует учета дополнительных морфометрических признаков [2, 3, 41]. Морфометрический анализ структур ЗЧЯ выявил признаки «малой» (45,2%; n=14) и «тесной» (45,2%;

n=14) ЗЧЯ у значительной части пациентов, а также уменьшение ликворных пространств на уровне КВП, что обусловлено эктопией миндалин мозжечка. С учетом изложенного при распределении пациентов по группам сравнения принималась во внимание степень опущения миндалин мозжечка менее 5 мм.

Важной составляющей исследования является интерпретация нейровизуальных данных с позиции дифференциации истинных сирингомиелических полостей и расширения центрального канала спинного мозга, не имеющего самостоятельного патологического значения. Согласно современным представлениям, данные состояния характеризуются морфологическими и топографическими особенностями, отражающими возможные различия их патогенеза. Сирингомиелия, ассоциированная с аномалиями КВП, локализующаяся центрально, как правило, характеризуется преимущественной локализацией в шейном, шейно-грудном отделах спинного мозга и овальной либо «растянутой» формой на аксиальных срезах. Указанные морфологические характеристики рассматриваются как следствие ликвородинамических нарушений на уровне БЗО с формированием полостных структур [21, 24, 26, 39, 42]. В противоположность этому, расширение центрального канала, выявляемое в ряде случаев как случайная нейровизуальная находка, отличается более правильной, округлой формой и преимущественной локализацией в грудном отделе спинного мозга. Подобные изменения рядом авторов рассматриваются как вариант нормы либо резидуальное состояние, не связанное с клинически значимыми нарушениями ликвороциркуляции [39]. Указанные положения имеют принципиальное значение для интерпретации выявляемых изменений и задают морфологическую основу для последующего анализа полученных в настоящем исследовании данных.

Нейровизуальное исследование выявило общие параметры полостей в обеих группах: центральное расположение, симметричная конфигурация, отсутствие признаков атрофии ткани спинного мозга, округлая форма на аксиальных срезах, что позволяло дифференцировать их от спавшихся полостей, которые могли иметь тот же диаметр на сагиттальном срезе, но «сплющенную», «растянутую» форму полости на аксиальном снимке [21, 24, 26, 39, 42]. Эти особенности соответствуют

описаниям расширения центрального канала, представленным в работах L. T. Holly и соавт. (2002), J. Jinkins и соавт. (1999), F. Roser и соавт. (2010), J. Klekamp (2018), M. Faillot и соавт. (2020) [58, 74, 79, 81, 102].

В то же время сравнительный анализ МРТ-показателей на 1 этапе исследования выявил существенные статистически значимые различия между группами. У пациентов без потенциальных факторов окклюзии центральноканальные полости характеризовались сравнительно большей протяженностью (4,3-287,2 мм; медиана 59,9 [33,4; 111,0] мм) и более частой локализацией на уровне грудного отдела спинного мозга (68,5%; n=50). Диаметр полостей варьировал от 1,4 до 4,0 мм (медиана 2,4 [1,7; 2,9] мм). Важным аспектом обсуждения является величина диаметра центральноканальной полости. В литературе нет единого стандарта, в настоящем исследовании значение диаметра центральноканальных полостей до 4 мм включительно было определено как верхняя граница критерия включения для целенаправленного изучения центральноканальных полостей небольшого диаметра.

Во 2-й группе пациентов полости имели меньшую протяженность (медиана 38,6 [17,0; 68,5] мм; p=0,009 по сравнению с группой 1) и преимущественно локализовались на уровне шейного отдела спинного мозга (71%; n=22), что показало статистически значимые межгрупповые различия (p=0,001). Диаметр был сопоставим с диаметром полостей у пациентов первой группы, медиана составила 2,3 [1,8; 3,3] мм, p=0,451.

Статистически значимые различия были получены при анализе МРТ-параметров центральноканальных полостей в динамике. При оценке нейровизуальной динамики принципиальным является вопрос о критериях морфометрически значимых изменений протяженности и диаметра полости. Некоторые регистры используют практические пороги изменения ≥ 1 мм по диаметру полости [64, 96, 99] и ≥ 1 позвонкового сегмента по длине [64] как маркеры динамики процесса полостеобразования в спинном мозге. За время проведения исследования не было установлено факта прогрессии размеров полостей. В настоящем исследовании пороги изменения ≥ 1 мм по диаметру

полости [64, 96, 99] и ≥ 2 мм по длине (в качестве операционного критерия оценки динамики) использовались как маркеры положительной (в случае регресса кисты) динамики процесса. Несмотря на более высокую долю пациентов с признаками регресса длины полости в группе с эктопией миндалин мозжечка (27,3%; n=6 против 17,4%; n=8), статистически значимое уменьшение величины протяженности полости было выявлено только в группе больных без потенциальных факторов окклюзии (p=0,001), тогда как во второй группе изменения не достигли уровня статистической значимости (p=0,269). Регресс диаметра полостей наблюдался среди небольшой доли пациентов – 4,4% (n=2) в группе 1 и 13,6% (n=3) в группе 2, диапазон регресса составил от 1,0 до 2,4 мм в группе 1 и от 1,1 до 1,3 мм в группе 2.

При межгрупповом сравнении было установлено статистически значимое различие по величине изменения протяженности полости (p=0,013), что указывает на возможный различный характер естественного течения в исследуемых группах [21], что согласуется с данными об облитерации центрального канала спинного мозга в течение жизни пациента. Отсутствие прогрессирования нейровизуальных параметров центральноканальных полостей согласуется с представлениями о ее возможно врожденном характере, как следствия зарастания центрального канала, а не результата активного гидродинамического воздействия. Это согласуется с фундаментальными морфологическими исследованиями, показавшими, что облитерация центрального канала у человека не является полной и равномерной [33, 58, 79, 91].

Также было проанализировано возможное влияние потенциальных факторов окклюзии на уровне позвоночного столба, у 8,2% (n=6) пациентов из группы 1 и у 12,9% (n=4) больных из группы 2 были обнаружены грыжи, часть из которых располагалась краниальнее уровня локализации полости (в группе 1 – 2,7%; n=2; в группе 2 – 6,45%; n=2). Локализацию грыжи краниальнее уровня расположения полости можно рассматривать как потенциальный фактор, препятствующий потоку ликвора и потенциально влияющий на формирование полостей ниже уровня обструкции. Однако при оценке среди повторно обследованных пациентов не было

зафиксировано ни изменения размеров грыж, ни изменений протяженности и диаметра центральноканальных полостей [21].

Одной из центральных проблем, обсуждаемых в литературе, является определение наличия зависимости между параметрами полости и наличием клинических проявлений. В работах L. T. Holly и соавт. (2002), M. Faillot и соавт. (2020) сообщается, что у ряда пациентов наблюдалось ухудшение клинической картины без каких-либо изменений полости, а у других – улучшение при стабильном МРТ-изображении [74, 102]. В рамках исследования проводился анализ клинико-нейровизуальных соотношений между морфометрическими параметрами полостей (протяженность, диаметр, форма, локализация) и характеристиками боли в спине в обеих группах. Отдельные статистически значимые результаты носили единичный характер, что не позволяет считать их отражением устойчивых клинико-нейровизуальных закономерностей. Анализ показал статистически значимую связь между локализацией болевого синдрома и уровнем расположения полости: в 1-й группе отмечалась связь средней силы (V Крамера=0,300; p=0,020; p_{Holm}=0,020), во 2-й группе – сильная связь (V Крамера=0,641; p=0,001; p_{Holm}=0,002). Ввиду ограниченного числа пациентов с болевым синдромом в области спины на 2 этапе исследования проведение полноценной статистической оценки не представлялось возможным.

По данным литературы в качестве одного из дифференциально-диагностических критериев, позволяющих отнести выявленную центральноканальную полость к гидромиелии, рассматривается отсутствие клинического и МР-томографического прогрессирования полостей с течением времени. В ходе выполненной работы было выявлено, что центральноканальные полости спинного мозга на МРТ не демонстрировали прогрессирования МРТ-параметров и появления признаков синдрома миелопатии в период динамического наблюдения. Эти данные согласуются с результатами исследований, указывающих на стабильность полостей во времени [18, 58, 79, 81, 85, 102, 116].

Таким образом, полученные результаты позволяют выделить два клинико-радиологических варианта центральноканальных полостей. Первый вариант,

характерный для пациентов без потенциальных факторов окклюзии на уровне КВП, отличается более частой локализацией в грудном отделе спинного мозга, сравнительно большей протяженностью полости, со статистически значимым регрессом ее длины у части больных. В сочетании с отсутствием прогрессирующей неврологической симптоматики и четких клинико-нейровизуальных соотношений это позволяет рассматривать вариант как гидромиелический, с вероятно благоприятным течением и прогнозом [21].

Установленное в группе пациентов с эктопией миндалин мозжечка преобладание шейной локализации полости является одним из важных показателей ее трактовки как сирингомиелической [39]. Однако не облигатность признака локализации полости в данной группе, отсутствие прогрессирующей неврологической симптоматики и четких клинико-нейровизуальных соотношений не позволяют однозначно квалифицировать данный вариант как сирингомиелию, но и не дают оснований уверенно отнести их к гидромиелии. Это обосновывает выделение сирингогидромиелического варианта с неопределённым прогнозом, требующего дальнейшего динамического наблюдения [21]. При этом для пациентов с наличием эктопии миндалин мозжечка рассмотрение вопроса о патогенетическом лечении (декомпрессия при МК) принимается исключительно по клиническим показаниям: хроническая, усиливающаяся при Вальсальва-подобных пробах головная боль, признаки компрессии ствола мозга с бульбарными нарушениями, дисфагия, диспноэ, гидроцефалия, сколиоз [2].

Таким образом, полученные результаты демонстрируют, что центральноканальные полости спинного мозга не могут рассматриваться как единое по своей природе состояние, несмотря на сходство их характеристик. Выявленные результаты указывают на различия в тактике ведения пациентов: центральноканальные полости, не ассоциированные с эктопией миндалин мозжечка, могут рассматриваться как стабильные доброкачественные состояния, что может способствовать унификации заключений МРТ-диагностов и неврологов и снизить риск гипердиагностики сирингомиелии. В то же время ассоциация

расширения центрального канала с эктопией миндалин мозжечка имеет неопределенный прогноз и требует контроля [21].

Особое значение в рамках настоящего исследования имеет изучение сочетания расширения центрального канала спинного мозга с заболеваниями нервной системы различного генеза. Так, у пациентов с рассеянным склерозом с обнаруженными по данным нейровизуализации центральноканальными полостями, ведущими клиническими проявлениями являлись очаговые нарушения, соответствующие локализации демиелинизирующих очагов. Сегментарных и проводниковых нарушений, топически связанных с уровнем локализации расширения центрального канала, не было зафиксировано, что согласуется с данными литературы, где расширение центрального канала при демиелинизирующих поражениях спинного мозга рассматривается как вторичное асимптомное состояние, обусловленное интрамедуллярным отеком, нарушением венозного оттока [6, 84, 117].

Аналогичная закономерность была выявлена у пациента с наследственной спастической параплегией. В данном случае клиническая картина характеризовалась медленно прогрессирующим спастическим тетрапарезом, топически выходящим за рамки локализации расширения центрального канала, что позволило рассматривать выявленное расширение центрального канала как асимптомное состояние. Подобные наблюдения описаны и в литературе, однако единство во взглядах не достигнуто, одни авторы (M. Masciullo и соавт., 2016) предполагают, что расширение центрального канала может быть частью фенотипа, обусловленного мутацией в генах, ответственных за закладку ЦНС на эмбриональном этапе [73], а часть исследователей (B. Singanamalla и соавт., 2020) указывают на возможность случайного сочетания [110].

В рамках исследования были описаны клинические случаи сочетания расширения центрального канала у пациентов с болезнью двигательного нейрона. Несмотря на наличие интрамедуллярных полостей, клиническая картина формировалась за счет прогрессирующего поражения верхних и нижних мотонейронов. Проведенная нейровизуальная оценка одного из пациентов в

динамике демонстрировала стабильные морфологические характеристики полости, что позволяет интерпретировать ее как радиологический феномен, не связанный клинически с основным процессом, что согласуется с изученными литературными данными [17, 50].

Также был проанализирован случай сочетания расширения центрального канала спинного мозга с болезнью Паркинсона. У пациента клиническая картина формировалась за счет экстрапирамидных нарушений – гипокинезии, ригидности, тремора покоя и постуральной неустойчивости. При этом выявленная на МРТ центральноканальная полость не демонстрировала клинического и МРТ-прогрессирования при условии усиления экстрапирамидных расстройств. В настоящее время недостаточно данных, подтверждающих наличие общих патогенетических механизмов для болезни Паркинсона и расширения центрального канала, что требует дальнейшего изучения, в том числе с использованием молекулярно-генетических методов.

ВЫВОДЫ

1. У пациентов с центральноканальными полостями спинного мозга (n=104) выделены два основных клинико-радиологических варианта, имеющие разную частоту: без потенциальных факторов окклюзии на уровне КВП (70,2%); с эктопией миндалин мозжечка (29,8%): изолированной (54,8%) и в сочетании эктопии с отсутствием большой мозжечковой цистерны (45,2%), характеризующихся различными МРТ-морфометрическими параметрами, значимыми в прогностической оценке, и сходными клиническими показателями в виде отсутствия объективных неврологических симптомов и их динамики. Отмечена высокая частота случайного выявления центральноканальных полостей при рутинных исследованиях (в группе 1 – 56,2%, в группе 2 – 45,2%; p=0,304).

2. Вероятность благоприятного течения и прогноза центральноканальных полостей спинного мозга, интерпретируемых как гидромиелия, наблюдалась: у пациентов без потенциальных факторов окклюзии на уровне КВП, при более частой локализации полости в грудном отделе (68,5%, при межгрупповом сравнении p=0,001) и характеризовалась значительной протяженностью полости (медиана 59,9 [33,4; 111] мм), возможностью спонтанного уменьшения ее длины в динамике (17,4%, p=0,001) и отсутствием четких клинико-нейровизуальных корреляций.

3. Вероятность неопределенного течения и прогноза с выделением сирингогидромиелического варианта центральноканальной полости была определена: для пациентов с эктопией миндалин мозжечка различной степени, более частой шейной локализации полости (71%, при межгрупповом сравнении p=0,001), меньшей ее протяженности (38,6 [17,0; 68,5] мм, p=0,009), при отсутствии достоверного регресса длины полостей в динамике (p=0,269) и отсутствии четких клинико-МРТ корреляций.

4. Клиническая картина больных с наличием центральноканальной полости характеризовалась высокой распространенностью боли в спине (у 37% пациентов без потенциальных факторов окклюзии на уровне КВП; у 32,3% с

наличием эктопии миндалин мозжечка) в сочетании с деформациями позвоночника различной степени выраженности (из них 33,3% и 30% соответственно), которая при неврологической оценке и динамическом наблюдении была определена как неспецифическая и не связанная с полостеобразованием.

5. Центральноканальная полость на МРТ может быть ассоциирована с рядом неврологических патологий, требующих персонализированной оценки роли нейровизуальных изменений в дифференциации патологий, либо определения патогенетической связи.

ПРАКТИЧЕСКИЕ РЕКОМЕНДАЦИИ

1. При выявлении на МРТ центральноканальной полости малого диаметра без миелопатических симптомов целесообразно выполнение МРТ КВП для формирования вероятного прогноза патологии и объема дальнейшего наблюдения.

2. Отсутствие потенциальных факторов окклюзии на уровне КВП, объективной неврологической симптоматики и клинического прогрессирования, преимущественно грудная локализация полости интерпретируются как вариант гидромиелии с вероятностью благоприятного течения и возможностью ее спонтанного уменьшения.

3. Центральноканальную полость преимущественно шейной локализации в сочетании с эктопией миндалин мозжечка следует рассматривать как сирингогидромиелический вариант, требующий динамического клинического и нейровизуального наблюдения. Плановое наблюдение целесообразно проводить ежегодно, корректируя его периодичность индивидуально, при возникновении очаговой неврологической симптоматики показано внеплановое обследование.

4. При появлении прогрессирующего неврологического дефицита у пациентов с центральноканальной полостью необходимо проводить дифференциальную диагностику с иной неврологической патологией, способной объяснить развитие неврологических нарушений.

ПЕРСПЕКТИВЫ ДАЛЬНЕЙШЕЙ РАЗРАБОТКИ ТЕМЫ

Перспективы работы связаны с проведением долгосрочного клинического и нейровизуального мониторинга пациентов с оценкой ликвородинамики (кино-МРТ) и с изучением молекулярно-генетических механизмов формирования и клинического течения различных вариантов центральноканальных полостей спинного мозга.

СПИСОК СОКРАЩЕНИЙ

БАС – боковой амиотрофический склероз

БЗО – большое затылочное отверстие

ВАШ – визуально-аналоговая шкала оценки боли

ГБН – головная боль напряжения

ЗЧЯ – задняя черепная ямка

КВП – краниовертебральный переход

МК – мальформация Киари

МК1 – мальформация Киари 1 типа

МКБ-10 – международная классификация болезней 10-го пересмотра

МКГБ-3 – международная классификация головных болей 3-го пересмотра

МРТ – магнитно-резонансная томография

САП – субарахноидальное пространство

ЦНС – центральная нервная система

ЦСЖ – цереброспинальная жидкость

СПИСОК ЛИТЕРАТУРЫ

1. Благодатский, М. Д. О глиоматозной сирингомиелии / М. Д. Благодатский, И. И. Окунева, К. В. Шашков // Материалы VIII Всероссийского Съезда невропатологов. – Казань, 2001. – С. 326-327.

2. Богданов, Э. И. Дислокации миндалин мозжечка в большое затылочное отверстие и спектр мальформаций Киари 1-го типа / Э. И. Богданов // Журнал неврологии и психиатрии им. С. С. Корсакова. – 2022. – Т. 122, № 4. – С. 7-15.

3. Богданов, Э. И. Клиническая значимость подпороговых эктопий миндалин мозжечка в большое затылочное отверстие и мальформация Киари нулевого типа / Э. И. Богданов // Вопросы нейрохирургии имени Н. Н. Бурденко. – 2022. – Т. 86, № 3. – С. 92-98.

4. Богданов, Э. И. Сирингомиелия / Э. И. Богданов // Неврологический журнал. – 2005. – Т. 10, № 6. – С. 4-11.

5. Всемирная организация здравоохранения. Международная статистическая классификация болезней и проблем, связанных со здоровьем : МКБ-10 : Десятый пересмотр : пер. с англ. – Москва : Медицина, 1995. – 3 т.

6. Гидромиелия при демиелинизирующих и дизиммунных миелопатиях / А. Т. Заббарова, Р. И. Давлетшина, А. И. Михайлов, Ш. Э. Богданов // Неврологический вестник. – 2010. – Т. 42, № 1. – С. 115-120.

7. Давлетшина, Р. И. Клинические и нейровизуальные аспекты течения сирингомиелии, начавшейся в различные возрастные периоды : специальность 14.01.11 «Нервные болезни» : диссертация на соискание ученой степени кандидата медицинских наук / Давлетшина Резеда Ильсуровна ; Казанский государственный медицинский университет. – Казань, 2013. – 136 с.

8. Давлетшина, Р. И. Течение сирингомиелии с началом в зрелом возрасте / Р. И. Давлетшина, Е. Г. Менделевич // Практическая медицина. – 2013. – Т. 1, № 2. – С. 32-35.

9. Евзиков, Г. Ю. Сирингомиелия / Г. Ю. Евзиков // Неврологический журнал. – 2008. – Т. 13, № 3. – С. 4-11.

10. Зуев, А. А. Сирингомиелия, ассоциированная с аномалией Киари I типа (клиника, диагностика, лечение) / А. А. Зуев, Г. В. Костенко // Нейрохирургия. – 2017. – Т. 1, № 1. – С. 109-114.

11. Иваничев, Г. А. Болезненная сирингомиелия / Г. А. Иваничев, В. Д. Камзеев. – Казань : [б. и.], 2000. – 100 с.

12. Игнатьева, Е. Н. О патогенезе сирингомиелии / Е. Н. Игнатьева // Журнал невропатологии и психиатрии им. С. С. Корсакова. – 1977. – № 3. – С. 352-356.

13. Кокуркина, Р. Г. Особенности когнитивного статуса у больных с мальформацией Киари в зависимости от клинико-нейровизуальных показателей : специальность 3.1.24 «Неврология» : диссертация на соискание ученой степени кандидата медицинских наук / Кокуркина Радмила Геннадьевна ; Казанский государственный медицинский университет. – Казань, 2023. – 117 с.

14. Крупина, Н. Е. Клинические проявления мальформации Киари и сирингомиелии / Н. Е. Крупина // Вестник Уральского государственного медицинского университета. – 2016. – № 1-2. – С. 79-86.

15. Лихачев, С. А. Клиническое наблюдение пациентки с синдромом «ригидного человека» с положительным результатом на GAD-антитела / С. А. Лихачев, Е. А. Щерба, Т. Н. Чернуха // Неврология и нейрохирургия. Восточная Европа. – 2018. – Т. 8, № 2. – С. 251-263.

16. Лобзин, С. В. Краниовертебральные аномалии : принципы систематизации, теории возникновения, клинические проявления (обзор литературы) / С. В. Лобзин, Е. А. Юркина // Вестник Северо-Западного государственного медицинского университета им. И. И. Мечникова. – 2014. – Т. 6, № 4. – С. 86-93.

17. Менделевич, Е. Г. Боковой амиотрофический склероз с расширением центрального канала спинного мозга по данным магнитно-резонансной томографии / Е. Г. Менделевич, Г. Р. Мухамеджанова, Э. И. Богданов // Неврология, нейропсихиатрия, психосоматика. – 2016. – Т. 8, № 3. – С. 61-65.

18. Менделевич, Е. Г. Гидромиелия : клинические и МР-томографические показатели / Е. Г. Менделевич, Л. К. Валиева // Неврологический вестник. – 2017. – Т. 49, № 3. – С. 106-107.

19. Менделевич, Е. Г. Гидромиелия : эволюция представлений и критериев диагностики / Е. Г. Менделевич, А. А. Курбанова // Практическая медицина. – 2023. – Т. 21, № 3. – С. 19-23.

20. Менделевич, Е. Г. Клинико-нейровизуальное исследование при сирингомиелии / Е. Г. Менделевич, Э. И. Богданов, М. К. Михайлов // Журнал невропатологии и психиатрии им. С. С. Корсакова. – 2002. – № 7. – С. 36-40.

21. Менделевич, Е. Г. Клинические и нейровизуализационные варианты центральноканальных полостей спинного мозга : результаты собственных наблюдений / Е. Г. Менделевич, А. А. Курбанова // Неврология, нейропсихиатрия, психосоматика. – 2026. – Т. 18, № 3. – С. 43-48.

22. Менделевич, Е. Г. Клинические и нейровизуальные варианты центральноканальных полостей спинного мозга / Е. Г. Менделевич, А. А. Курбанова, А. М. Яхин // Практическая медицина. – 2024. – Т. 22, № 4. – С. 138-141.

23. Менделевич, Е. Г. Нижняя спастическая параплегия в сочетании с гидромиелией / Е. Г. Менделевич, А. А. Курбанова // Неврология, нейропсихиатрия, психосоматика. – 2025. – Т. 17, № 1. – С. 67-71.

24. Менделевич, Е. Г. Сирингомиелия и мальформация Арнольда-Киари / Е. Г. Менделевич, М. К. Михайлов, Э. И. Богданов. – Казань : Медицина, 2002. – 236 с.

25. Менделевич, Е. Г. Современные представления о патогенезе сирингомиелии / Е. Г. Менделевич, Э. И. Богданов // Неврологический вестник. – 1999. – Т. 31, № 1-4. – С. 76-79.

26. Нуруллина, Ч. С. Динамика неврологических и МР-томографических показателей у больных сирингомиелией, ассоциированной с мальформацией Киари, при различной тактике ведения : специальность 14.01.11 «Нервные болезни» : диссертация на соискание ученой степени кандидата медицинских наук

/ Нуруллина Чулпан Салимовна ; Казанский государственный медицинский университет. – Казань, 2019. – 158 с.

27. Патоиммуноморфологические и клинические корреляции при сирингомиелии и первый опыт клинического применения сирингонейротрансплантации (клинико-экспериментальное исследование) / М. Д. Благодатский, С. Н. Ларионов, Ю. А. Александров [и др.] // Сибирский медицинский журнал. – 1994. – № 1-2. – С. 10-13.

28. Протас, Р. Н. Этиопатогенез, клиника и лечение сирингомиелии / Р. Н. Протас // Медицинские новости. – 2003. – № 10. – С. 38-41.

29. Сироткин, В. М. Сирингомиелия в Татарии : автореферат диссертации на соискание ученой степени доктора медицинских наук / Сироткин Владимир Михайлович ; Казанский государственный медицинский институт. – Казань, 1971. – 32 с.

30. Триумфов, А. В. Топическая диагностика заболеваний нервной системы / А. В. Триумфов. – 18-е изд. – Москва : МЕДпресс-информ, 2014. – 264 с.

31. Файзутдинова, А. Т. Клинико-радиологическое обоснование выделения подтипов первичной мальформации Киари 1-го типа / А. Т. Файзутдинова, Э. И. Богданов // Журнал неврологии и психиатрии им. С. С. Корсакова. – 2020. – Т. 120, № 8. – С. 64-69.

32. Acute central canal dilatation after minimally invasive lateral cervical decompression through the Frykholm approach / C. Foelsch, C. D. Peterlein, S. Fuchs-Winkelmann, S. Lakemeier // Journal of Spinal Disorders & Techniques. – 2011. – Vol. 24, № 3. – P. 208-211.

33. Age-related morphologic changes of the central canal of the human spinal cord / K. Yasui, Y. Hashizume, M. Yoshida [et al.] // Acta Neuropathologica. – 1999. – Vol. 97. – P. 253-259.

34. Aitken, R. C. Measurement of feelings using visual analogue scales / R. C. Aitken // Proceedings of the Royal Society of Medicine. – 1969. – Vol. 62, № 10. – P. 989-993.

35. Attal, N. Pain in syringomyelia/bulbia / N. Attal, D. Bouhassira // Handbook of Clinical Neurology. Pain. – Edinburgh : Elsevier, 2006. – Vol. 81. – P. 705-713.

36. Ballantine, H. Syringohydromyelia / H. Ballantine, R. Ojemann, J. Drew // Progress in Neurological Surgery. – 1971. – № 4. – P. 227-245.

37. Blaylock, R. L. Hydrosyringomyelia of the conus medullaris associated with a thoracic meningioma / R. L. Blaylock // Journal of Neurosurgery. – 1981. – Vol. 54, № 6. – P. 833-835.

38. Blegvad, C. Syringomyelia : a practical, clinical concept for classification / C. Blegvad, J. A. Grotenhuis, M. Juhler // Acta Neurochirurgica. – 2014. – Vol. 156, № 11. – P. 2127-2138.

39. Bogdanov, E. I. MRI-morphometric characterization of Chiari malformation types 0 and 1 with syringomyelia : implications for diagnosis and pathogenesis / E. I. Bogdanov, A. T. Faizutdinova, J. D. Heiss // Neurological Sciences. – 2026. – Vol. 47, № 4. – P. 343.

40. Bogdanov, E. I. Syrinx size and duration of symptoms predict progression / E. I. Bogdanov, E. G. Mendelevich // Clinical Neurology and Neurosurgery. – 2002. – Vol. 104, № 2. – P. 90-97.

41. Bogdanov, E. I. The Epidemiology of Syringomyelia and Associated Conditions : A Literature Review / E. I. Bogdanov, J. D. Heiss // Journal of Clinical Medicine. – 2026. – Vol. 15, № 21. – P. 8653.

42. Bogdanov, E. I. The post-syrinx syndrome : stable central myelopathy and collapsed or absent syrinx / E. I. Bogdanov, J. D. Heiss, E. G. Mendelevich // Journal of Neurology. – 2006. – Vol. 253, № 6. – P. 707-713.

43. Canas, N. Reversible cervical hydromyelia in subacute combined degeneration / N. Canas, S. Calado, C. Ribeiro, J. Vale // Neurology. – 2005. – Vol. 65, № 3. – P. E7.

44. Central canal enhancement and the trident sign in spinal cord sarcoidosis / N. L. Zalewski, K. N. Krecke, B. G. Weinshenker [et al.] // Neurology. – 2016. – Vol. 87, № 7. – P. 743-744.

45. Cervical spinal canal narrowing in idiopathic syringomyelia / A. F. Struck, C. M. Carr, V. Shah [et al.] // Neuroradiology. – 2016. – Vol. 58, № 8. – P. 771-775.

46. Chang, H. S. Hypothesis on the pathophysiology of syringomyelia based on simulation of cerebrospinal fluid dynamics / H. S. Chang, H. Nakagawa // Journal of Neurology, Neurosurgery and Psychiatry. – 2003. – Vol. 74, № 3. – P. 344-347.

47. Charcot-Marie-Tooth disease type 2A : from typical to rare phenotypic and genotypic features / F. Bombelli, T. Stojkovic, O. Dubourg [et al.] // JAMA Neurology. – 2014. – Vol. 71, № 8. – P. 1036-1042.

48. Chiari I malformation redefined : clinical and radiographic findings for 364 symptomatic patients / T. H. Milhorat, M. W. Chou, E. M. Trinidad [et al.] // Neurosurgery. – 1999. – Vol. 44, № 5. – P. 1005-1017.

49. Clinical and neuroimaging features of «idiopathic» syringomyelia / E. I. Bogdanov, J. D. Heiss, E. G. Mendelevich [et al.] // Neurology. – 2004. – Vol. 62, № 5. – P. 791-794.

50. Clinical cases of amyotrophic lateral sclerosis concurrent with hydromyelia / E. I. Bogdanov, E. G. Mendelevich, A. N. Khabibrakhmanov [et al.] // Clinical Case Reports. – 2021. – Vol. 9, № 3. – P. 1571-1576.

51. Clinical course of adult idiopathic syringomyelia: a retrospective cohort study / D. Masson, C. Nadler, I. Stella [et al.] // World Neurosurgery. – 2026. – Vol. 215. – P. 125330.

52. Clinical course of incidental syringomyelia without predisposing pathologies / J. Kim, C. H. Kim, T. A. Jahng, C. K. Chung // Journal of Clinical Neuroscience. – 2012. – Vol. 19, № 5. – P. 665-668.

53. Clinical utility of 2-D anatomic measurements in predicting cough-associated headache in Chiari I malformation / C. W. C. Huang, Y. Chang, A. Brook [et al.] // Neuroradiology. – 2020. – Vol. 62, № 5. – P. 593-599.

54. Clinicopathological correlations in syringomyelia using axial magnetic resonance imaging / T. H. Milhorat, R. W. Johnson, R. H. Milhorat [et al.] // Neurosurgery. – 1995. – Vol. 37, № 2. – P. 206-213.

55. Comparison of pain syndromes associated with nervous or somatic lesions and development of a new neuropathic pain diagnostic questionnaire (DN4) / D. Bouhassira, N. Attal, H. Alchaar [et al.] // Pain. – 2005. – Vol. 114, № 1-2. – P. 29-36.

56. D'Arco, F. Which neuroimaging techniques are really needed in Chiari I? A short guide for radiologists and clinicians / F. D'Arco, M. Ganau // Child's Nervous System. – 2019. – Vol. 35, № 10. – P. 1801-1808.

57. Decoding Chiari malformation and syringomyelia: from epidemiology and genetics to advanced diagnosis and management strategies / C. Toader, H. Ples, R. A. Covache-Busuioc [et al.] // Brain Sciences. – 2023. – Vol. 13, № 12. – P. 1658.

58. Defining the line between hydromyelia and syringomyelia. A differentiation is possible based on electrophysiological and magnetic resonance imaging studies / F. Roser, F. H. Ebner, C. Sixt [et al.] // Acta Neurochirurgica. – 2010. – Vol. 152, № 2. – P. 213-219.

59. Diagnosis and treatment of Chiari malformation and syringomyelia in adults : the International Consensus Document / P. Ciaramitaro, L. Massimi, A. Bertuccio [et al.] // Neurological Sciences. – 2022. – Vol. 43, № 2. – P. 1327-1342.

60. Distribution of cerebellar tonsil position : implications for understanding Chiari malformation / B. W. Smith, J. Strahle, J. R. Bapuraj [et al.] // Journal of Neurosurgery. – 2013. – Vol. 119, № 3. – P. 812-819.

61. Donauer, E. Syringomyelia : a brief review of ontogenetic, experimental and clinical aspects / E. Donauer, K. Rascher // Neurosurgical Review. – 1993. – Vol. 16, № 1. – P. 7-13.

62. Dysesthetic pain in patients with syringomyelia / T. H. Milhorat, R. M. Kotzen, H. T. Mu [et al.] // Neurosurgery. – 1996. – Vol. 38, № 5. – P. 940-947.

63. Elucidating the pathophysiology of syringomyelia / J. D. Heiss, N. Patronas, H. L. DeVroom [et al.] // Journal of Neurosurgery. – 1999. – Vol. 91, № 4. – P. 553-562.

64. Factors associated with syrinx size in pediatric patients treated for Chiari malformation type I and syringomyelia : a study from the Park-Reeves Syringomyelia Research Consortium / A. T. Hale, P. D. Adelson, G. W. Albert [et al.] // Journal of Neurosurgery : Pediatrics. – 2020. – Vol. 25, № 6. – P. 629-639.

65. Fakhri, A. Advanced imaging of Chiari 1 malformations / A. Fakhri, M. N. Shah, M. S. Goyal // Neurosurgery Clinics of North America. – 2015. – Vol. 26, № 4. – P. 519-526.

66. Faulhauer, K. Experimental hydrocephalus and hydrosyringomyelia in the cat. Radiological findings / K. Faulhauer, E. Donauer // Acta Neurochirurgica. – 1985. – Vol. 74, № 1-2. – P. 72-80.

67. Flint, G. Syringomyelia : diagnosis and management / G. Flint // Practical Neurology. – 2021. – Vol. 21, № 5. – P. 403-411.

68. Fukutake, T. Reversible hydromyelia in a synchronised swimmer with recurrent thoracic girdle pains / T. Fukutake, T. Hattori // Journal of Neurology, Neurosurgery and Psychiatry. – 1998. – Vol. 65, № 4. – P. 606.

69. Furtado, S. V. Posterior fossa morphometry in symptomatic pediatric and adult Chiari I malformation / S. V. Furtado, K. Reddy, A. S. Hegde // Journal of Clinical Neuroscience. – 2009. – Vol. 16, № 11. – P. 1449-1454.

70. Gardner, W. J. Hydrodynamic mechanism of syringomyelia : its relationship to myelocele / W. J. Gardner // Journal of Neurology, Neurosurgery and Psychiatry. – 1965. – Vol. 28, № 3. – P. 247-259.

71. Headache characteristics and postoperative course in Chiari I malformation / D. C. Thunstedt, M. Schmutzer, M. P. Fabritius [et al.] // Cephalalgia. – 2022. – Vol. 42, № 9. – P. 879-887.

72. Headache Classification Committee of the International Headache Society (IHS). The International Classification of Headache Disorders, 3rd edition // Cephalalgia. – 2018. – Vol. 38, № 1. – P. 1-211.

73. Hereditary spastic paraplegia : novel mutations and expansion of the phenotype variability in SPG56 / M. Masciullo, A. Tessa, S. Perazza [et al.] // European Journal of Paediatric Neurology. – 2016. – Vol. 20, № 3. – P. 444-448.

74. Holly, L. T. Slitlike syrinx cavities : a persistent central canal / L. T. Holly, U. Batzdorf // Journal of Neurosurgery. – 2002. – Vol. 97, № 2. – P. 161-165.

75. Hydromyelia secondary to spinal epidural abscess. A case report / R. Saponiero, A. Toriello, G. Locatelli [et al.] // The Neuroradiology Journal. – 2010. – Vol. 23, № 3. – P. 339-342.

76. Idiopathic syrinx in the pediatric population : A combined center experience / S. N. Magge, M. D. Smyth, L. S. Governale [et al.] // Journal of Neurosurgery : Pediatrics. – 2011. – Vol. 7, № 1. – P. 30-36.

77. Imaging and health metrics in incidental cerebellar tonsillar ectopia : findings from the Adolescent Brain Cognitive Development Study (ABCD) / B. S. T. Nwotchouang, A. Ibrahimy, D. M. Loth [et al.] // Neuroradiology. – 2021. – Vol. 63, № 11. – P. 1913-1924.

78. Is a persistent central canal a risk factor for neurological injury in patients undergoing surgical correction of scoliosis? / S. Kyriacou, Y. Man, K. Plumb [et al.] // Scoliosis and Spinal Disorders. – 2017. – Vol. 12. – P. 25.

79. Jinkins, J. Idiopathic localized hydromyelia : dilatation of the central canal of the spinal cord of probable congenital origin / J. Jinkins, R. Sener // Journal of Computer Assisted Tomography. – 1999. – Vol. 23, № 3. – P. 351-353.

80. Kasantikul, V. Relation of age and cerebral ventricle size to central canal in man. Morphological analysis / V. Kasantikul, M. G. Netsky, A. E. James // Journal of Neurosurgery. – 1979. – Vol. 51, № 1. – P. 85-93.

81. Klekamp, J. How should syringomyelia be defined and diagnosed? / J. Klekamp // World Neurosurgery. – 2018. – Vol. 111. – P. e729-e745.

82. Klekamp, J. The pathophysiology of syringomyelia – historical overview and current concept / J. Klekamp // Acta Neurochirurgica. – 2002. – Vol. 144, № 7. – P. 649-664.

83. Koyanagi, I. Pathogenesis of syringomyelia associated with Chiari type 1 malformation : review of evidences and proposal of a new hypothesis / I. Koyanagi, K. Houkin // Neurosurgical Review. – 2010. – Vol. 33, № 3. – P. 271-285.

84. Larner, A. J. Concurrent syrinx and inflammatory central nervous system disease detected by magnetic resonance imaging : an illustrative case and review of the

literature / A. J. Larner, M. M. Muqit, S. Glickman // Medicine. – 2002. – Vol. 81, № 1. – P. 41-50.

85. Leclerc, A. Syringomyelia and hydromyelia : current understanding and neurosurgical management / A. Leclerc, L. Matveeff, E. Emery // Revue Neurologique. – 2021. – Vol. 177, № 5. – P. 498-507.

86. Lee, B. C. Novel anatomic structures in the brain and spinal cord of rabbit that may belong to the Bonghan system of potential acupuncture meridians / B. C. Lee, S. Kim, K. S. Soh // Journal of Acupuncture and Meridian Studies. – 2008. – Vol. 1, № 1. – P. 29-35.

87. Levine, D. N. The pathogenesis of syringomyelia associated with lesions at the foramen magnum : a critical review of existing theories and proposal of a new hypothesis / D. N. Levine // Journal of the Neurological Sciences. – 2004. – Vol. 220, № 1-2. – P. 3-21.

88. Machine learning applied to neuroimaging for diagnosis of adult classic Chiari malformation : role of the basion as a key morphometric indicator / A. Urbizu, B. A. Martin, D. Moncho [et al.] // Journal of Neurosurgery. – 2018. – Vol. 129, № 3. – P. 779-791.

89. Martinelli, R. Idiopathic syringomyelia : a systematic scoping review / R. Martinelli, L. Massimi // Journal of Clinical Medicine. – 2026. – Vol. 15, № 16. – P. 6216.

90. Milhorat, T. H. Classification of syringomyelia / T. H. Milhorat // Neurosurgical Focus. – 2000. – Vol. 8, № 3. – P. 1-6.

91. Milhorat, T. H. Noncommunicating syringomyelia following occlusion of central canal in rats. Experimental model and histological findings / T. H. Milhorat, J. I. Miller, C. Rao // Journal of Neurosurgery. – 1993. – Vol. 78, № 2. – P. 274-279.

92. Milhorat, T. H. Pathogenesis of syringomyelia with description of non-communicating type that arises immediately caudal to obstructive lesions / T. H. Milhorat, R. W. Johnson, W. D. Johnson // Hydrocephalus. – Tokyo : Springer-Verlag, 1991. – P. 218-228.

93. Milhorat, T. H. Stenosis of central canal of spinal cord in man : incidence and pathological findings in 232 autopsy cases / T. H. Milhorat, R. M. Kotzen, A. P. Anzil // Journal of Neurosurgery. – 1994. – Vol. 80, № 4. – P. 716-722.

94. Morphometric analysis of posterior fossa and craniovertebral junction in subtypes of Chiari malformation / R. Basaran, M. Efendioglu, M. Senol [et al.] // Clinical Neurology and Neurosurgery. – 2018. – Vol. 169. – P. 1-11.

95. Natural history of Chiari I malformation-syringomyelia : longitudinal cohort study / C. Yuan, Y. Du, Q. Yao [et al.] // Journal of Neurology, Neurosurgery and Psychiatry. – 2025. – Vol. 96, № 12. – P. 1204-1214.

96. Natural history of untreated syringomyelia in pediatric patients / A. Singhal, T. Bowen-Roberts, P. Steinbok [et al.] // Neurosurgical Focus. – 2011. – Vol. 31, № 6. – P. E13.

97. Orthopedic manifestations of syringomyelia : a comprehensive review / M. Fadila, G. Sarrabia, S. Shapira [et al.] // Journal of Clinical Medicine. – 2025. – Vol. 14, № 9. – P. 3145.

98. Outcome predictors and clinical presentation of syringomyelia / Y. C. Zheng, Y. T. Liu, K. C. Wei [et al.] // Asian Journal of Surgery. – 2023. – Vol. 46, № 2. – P. 705-711.

99. Paediatric idiopathic syringomyelia – a follow-up of radiological and clinical outcomes into adulthood / R. Sun, P. Punyawai, N. Furtado [et al.] // Child's Nervous System. – 2025. – Vol. 41, № 1. – P. 236.

100. Pathophysiology of syringomyelia associated with Chiari I malformation of the cerebellar tonsils : implications for diagnosis and treatment / E. H. Oldfield, K. Muraszko, T. H. Shawker, N. J. Patronas // Journal of Neurosurgery. – 1994. – Vol. 80, № 1. – P. 3-15.

101. Pattern of syringomyelia in presumed idiopathic and congenital scoliosis / S. P. Mohanty, M. P. Kanhangad, S. Saifuddin [et al.] // Asian Spine Journal. – 2021. – Vol. 15, № 6. – P. 791-798.

102. Prospective follow-up of intramedullary slitlike cavities : a consecutive series of 48 patients / M. Faillot, S. Morar, S. Delphine [et al.] // Frontiers in Neurology. – 2020. – Vol. 11. – P. 495.

103. Quattrone, A. Cervical dystonia in a patient with cervical hydromyelic cavity / A. Quattrone, U. Sabatini, M. Morelli // Neurological Sciences. – 2023. – Vol. 44, № 12. – P. 4579-4581.

104. Radiologic studies in cerebrospinal fluid pathways in experimental hydrocephalus-hydrosyringomyelia / R. Donauer, W. Wussow, K. Rascher, U. Piepgras // Acta Radiologica. – 1986. – № 369. – P. 251-253.

105. Rigsby, R. K. Spontaneous resolution of diffuse idiopathic slit-like «syrinx» in a pediatric patient / R. K. Rigsby, K. A. Tong // Cureus. – 2021. – Vol. 13, № 9. – P. e17808.

106. Roy, A. K. Idiopathic syringomyelia : retrospective case series, comprehensive review, and update on management / A. K. Roy, N. P. Slimack, A. Ganju // Neurosurgical Focus. – 2011. – Vol. 31, № 6. – P. E15.

107. Rusbridge, C. Syringomyelia : current concepts in pathogenesis, diagnosis and treatment / C. Rusbridge, D. Greitz, B. J. Iskandar // Journal of Veterinary Internal Medicine. – 2006. – Vol. 20, № 3. – P. 469-479.

108. Schiemer, A. Idiopathic syringomyelia in a military helicopter pilot / A. Schiemer // Aerospace Medicine and Human Performance. – 2017. – Vol. 88, № 10. – P. 962-965.

109. Significance of cerebellar tonsillar position on MR / A. J. Barkovich, F. J. Wippold, J. L. Sherman, C. M. Citrin // American Journal of Neuroradiology. – 1986. – Vol. 7, № 5. – P. 795-799.

110. Singanamalla, B. Familial spastic paraparesis : a novel mutation in a 4-year-old girl / B. Singanamalla, S. Kesavan, A. G. Saini // Annals of Indian Academy of Neurology. – 2020. – Vol. 23, № 3. – P. 386-387.

111. Small, J. A. Research priorities for syringomyelia : A National Institute of Neurological Disorders and Stroke workshop summary / J. A. Small, P. H. Sheridan // Neurology. – 1996. – Vol. 46, № 2. – P. 577-582.

112. Spontaneous hydromyelic cavity in two unrelated patients with late-onset Pompe disease : is this a fortuitous association? / G. Remiche, D. Ronchi, C. Lamperti [et al.] // European Neurology. – 2013. – Vol. 70, № 1-2. – P. 102-105.

113. Surgical treatment of syringomyelia based on magnetic resonance imaging criteria / T. H. Milhorat, W. D. Johnson, J. I. Miller [et al.] // Neurosurgery. – 1992. – Vol. 31, № 2. – P. 231-244.

114. Taylor, A. R. Foramen magnum and high cervical cord compression / A. R. Taylor, D. P. Byrnes // Brain. – 1974. – Vol. 97, № 3. – P. 473-480.

115. Terminal syringohydromyelia and occult spinal dysraphism / B. J. Iskandar, W. J. Oakes, C. McLaughlin [et al.] // Journal of Neurosurgery. – 1994. – Vol. 81, № 4. – P. 513-519.

116. Visibility of the central canal on MRI / M. C. Petit-Lacour, P. Lasjaunias, C. Iffenecker [et al.] // Neuroradiology. – 2000. – Vol. 42, № 10. – P. 756-761.

117. Wehner, T. Fluid in the flute : reversible hydromyelia / T. Wehner, J. S. Ross, R. M. Ransohoff // Journal of the Neurological Sciences. – 2005. – Vol. 236, № 1-2. – P. 85-86.

118. Williams, B. Cerebrospinal fluid pressure changes in response to coughing / B. Williams // Brain. – 1976. – Vol. 99, № 2. – P. 331-346.

119. Wisoff, J. H. Hydromyelia : a critical review / J. H. Wisoff // Child’s Nervous System. – 1988. – Vol. 4, № 1. – P. 1-8.

120. Yanik, B. Neuropathic arthropathy caused by Arnold-Chiari malformation with syringomyelia / B. Yanik, S. Tuncer, B. Seckin // Rheumatology International. – 2004. – Vol. 24, № 4. – P. 238-241.

СПИСОК ИЛЛЮСТРАТИВНОГО МАТЕРИАЛА

Рисунок 2.1 – Линейные показатели ЗЧЯ (срединно-сагиттальная проекция), режим Т1…….34
Рисунок 2.2 – Ширина ЗЧЯ (аксиальный срез), режим Т2……..34
Рисунок 2.3 – Оценка состояния ликворных пространств на уровне БЗО, глубины большой мозжечковой цистерны (срединно-сагиттальная проекция), режим Т1…….35
Рисунок 2.4 – Угловые показатели ЗЧЯ (срединно-сагиттальная проекция), режим Т1…….....36
Рисунок 2.5 – Протяженность полости (сагиттальная проекция), режим Т1…….37
Рисунок 2.6 – МРТ-изображение спинного мозга и позвоночника с указанием исследованных параметров (аксиальная проекция в режиме Т2)……...38
Рисунок 2.7 – МРТ-изображение спинного мозга и позвоночника с указанием исследованных параметров (сагиттальная проекция в режиме Т1)……...38
Рисунок 2.8 – МРТ-изображение спинного мозга и позвоночника с указанием исследованных параметров (сагиттальная проекция в режиме Т2)……...39
Рисунок 2.9 – Дизайн исследования пациентов с расширением центрального канала, разделенных на группы сравнения, с выделением группы пациентов с заболеваниями нервной системы различного генеза……...40
Таблица 3.1 – Общая характеристика пациентов групп сравнения…….43
Таблица 3.2 – Распределение пациентов с расширением центрального канала спинного мозга в группе 1 по наличию отдельных жалоб на 1 этапе исследования……..…….44
Рисунок 3.1 – Распределение по интенсивности головной боли по категориям ВАШ среди пациентов с центральноканальными полостями без потенциальных факторов окклюзии на уровне КВП на 1 этапе исследования, %.....45
Таблица 3.3 – Оценка характера боли в спине по клиническим признакам и ее локализации у пациентов в 1 группе на 1 этапе исследования ……..……....46

Рисунок 3.2 – Распределение по интенсивности боли в спине по категориям ВАШ среди пациентов группы 1 на 1 этапе исследования, %.....47
Таблица 3.4 – Распределение пациентов с расширением центрального канала в группе больных с наличием потенциальных факторов окклюзии на уровне КВП по наличию отдельных жалоб на 1 этапе исследования……..……...48
Таблица 3.5 – Оценка характера боли в спине по клиническим признакам и ее локализации у пациентов с расширением центрального канала в сочетании с наличием эктопии миндалин мозжечка на 1 этапе исследования …….50
Рисунок 3.3 – Распределение пациентов с наличием потенциальных факторов окклюзии на уровне КВП по интенсивности боли в спине по категориям ВАШ на 1 этапе исследования, %.....51
Рисунок 3.4 – Распределение пациентов с расширением центрального канала в группах сравнения по наличию отдельных жалоб на 1 этапе исследования, %.....52
Рисунок 3.5 – Оценка характера боли в спине по клиническим признакам в группах сравнения на 1 этапе исследования, %.....54
Рисунок 3.6 – Варианты деформаций позвоночника у пациентов с болью в спине в группах сравнения, %: а – у пациентов группы 1; б – у пациентов группы 2…….....55
Таблица 3.6 – Сравнительная характеристика клинических параметров пациентов с расширением центрального канала без потенциальных факторов окклюзии на уровне КВП на 1 и 2 этапах исследования…….....56
Рисунок 3.7 – Распределение интенсивности боли в спине среди пациентов группы 1 по категориям ВАШ на 2 этапе исследования, %.....57
Таблица 3.7 – Сравнительная характеристика клинических параметров пациентов с наличием потенциальных факторов окклюзии на уровне КВП на 1 и 2 этапах исследования……...…58
Рисунок 3.8 – Диаграмма распределения центральноканальных полостей в спинном мозге среди пациентов группы 1, %.....61

Рисунок 3.9 – Формы центральноканальных полостей на сагиттальных изображениях у пациентов без потенциальных факторов окклюзии на уровне КВП в режимах Т2 и Т1: а – щелевидная; б – нитевидная; в – веретенообразная; г – округлая; д, е – щелевидная с наличием перегородки……...62
Рисунок 3.10 – Изображение центральноканальной полости на аксиальном срезе в режиме Т2 у пациента В. из группы 1 на 1 этапе исследования……...……...63
Таблица 3.8 – Данные оценки параметров ЗЧЯ среди пациентов группы 1 на 1 этапе исследования по сравнению с референсными значениями……...64
Рисунок 3.11 – Диаграмма распределения кистозных полостей в спинном мозге среди пациентов с наличием потенциальных факторов окклюзии на уровне КВП на 1 этапе исследования, %.....65
Рисунок 3.12 – Формы полостей на сагиттальных изображениях в режимах Т2 и Т1 у пациентов с наличием потенциальных факторов окклюзии на уровне КВП: а – щелевидная с наличием перегородки; б – нитевидная; в – веретенообразная; г – округлая……...66
Таблица 3.9 – Результаты корреляционного анализа между степенью эктопии миндалин мозжечка и кистозным индексом, диаметром полости, ее протяженностью на 1 этапе исследования……67
Таблица 3.10 – Результаты сравнения с референсными значениями МРТ-параметров области ЗЧЯ у пациентов с наличием потенциальных факторов окклюзии на уровне КВП на 1 этапе исследования……...…...68
Рисунок 3.13 – Данные сравнительной оценки протяженности полостей среди пациентов с наличием потенциальных факторов окклюзии на уровне КВП и без них на 1 этапе исследования, мм……..……...69
Таблица 3.11 – Данные сравнительного анализа локализации полостей в группах 1 и 2 на 1 этапе исследования……70
Таблица 3.12 – Данные межгруппового сравнения форм полостей на сагиттальных изображениях на 1 этапе исследования……71

Таблица 3.13 – Данные сравнительной оценки параметров ЗЧЯ среди пациентов с наличием потенциальных факторов окклюзии на уровне КВП и без них на 1 этапе исследования..……...72
Рисунок 3.14 – МРТ грудного отдела позвоночника пациента А. в сагиттальной плоскости в режиме Т2: а – 1 этап исследования: расширение центрального канала спинного мозга на уровне позвонков Th2-Th11 протяженностью до 198,2 мм; б – исследование в динамике спустя 2 года: расширение центрального канала спинного мозга на уровне Th2-Th7 позвонков протяженностью до 118,3 мм……74
Таблица 3.14 – Локализация центральноканальных полостей в спинном мозге среди пациентов группы 1 на 1 и 2 этапах исследования……74
Рисунок 3.15 – Формы центральноканальных полостей на сагиттальных МРТ-изображениях в режимах Т2 и Т1: а – нитевидная; б – щелевидная; в – веретенообразная; г – щелевидная с наличием перегородки……...75
Рисунок 3.16 – Изображение центральноканальной полости на аксиальном срезе в режиме Т2 у пациента Г. из группы 1 на 2 этапе исследования……76
Рисунок 3.17 – МРТ шейного отдела позвоночника пациента Е. в аксиальной плоскости в режиме Т2: а – 1 этап исследования: диаметр расширения центрального канала спинного мозга 3,5 мм; б – исследование в динамике спустя 4 года: диаметр расширения центрального канала спинного мозга 1,1 мм…….....76
Таблица 3.15 – Результаты корреляционного анализа между степенью эктопии миндалин мозжечка и кистозным индексом, диаметром полости, ее протяженностью на 2 этапе исследования…..……78
Таблица 3.16 – Сравнительный анализ нейровизуальных параметров ЗЧЯ на 1 и 2 этапах исследования у пациентов с центральноканальными полостями с наличием потенциальных факторов окклюзии на уровне КВП……79
Рисунок 3.18 – Данные сравнительной оценки длины полости среди пациентов без потенциальных факторов окклюзии на уровне КВП и с эктопией миндалин мозжечка на 2 этапе исследования, мм……..80

Рисунок 3.19 – Показатели регресса длины полости в группах сравнения, мм…….81
Таблица 3.17 – Данные межгруппового сравнения форм полостей на сагиттальных изображениях на 2 этапе исследования…….82
Таблица 3.18 – Результаты корреляционного анализа между интенсивностью боли в спине по ВАШ и протяженностью, диаметром полостей в группах сравнения на 1 этапе исследования……..83
Таблица 3.19 – Результаты анализа взаимосвязи между интенсивностью боли в спине по ВАШ и формой полостей в группах 1 и 2 на 1 этапе исследования…...84
Таблица 3.20 – Результаты анализа взаимосвязи между интенсивностью боли в спине по ВАШ и локализацией полостей в группе пациентов без потенциальных факторов окклюзии на уровне КВП и с эктопией миндалин мозжечка на 1 этапе исследования……...85
Таблица 3.21 – Результаты корреляционного анализа между характером боли в спине по клиническим признакам и протяженностью, диаметром полостей в группах сравнения на 1 этапе исследования ……..……..86
Таблица 3.22 – Результаты анализа взаимосвязи между характером боли в спине по клиническим признакам и формой полостей среди пациентов групп сравнения на 1 этапе исследования …….....86
Таблица 3.23 – Результаты анализа взаимосвязи между характером боли в спине по клиническим признакам и локализацией полостей в группе пациентов без потенциальных факторов окклюзии на уровне КВП и с эктопией миндалин мозжечка на 1 этапе исследования…..……..…….87
Таблица 3.24 – Корреляционный анализ между типом течения боли в спине и протяженностью, диаметром полостей в группах сравнения на 1 этапе исследования……...88
Таблица 3.25 – Анализ взаимосвязи между типом течения боли в спине и формой полостей в группах 1 и 2 на 1 этапе исследования……..……..88

Таблица 3.26 – Анализ взаимосвязи между типом течения боли в спине и локализацией полостей в группах сравнения на 1 этапе исследования…….....89
Рисунок 3.20 – Результаты МРТ, клиническое наблюдение №1: а – сагиттальный срез шейного отдела позвоночника и КВП в Т2-режиме; б – аксиальный срез спинного мозга на уровне С5-С6 позвонков в Т2-режиме……...91
Рисунок 3.21 – Результаты МРТ, клиническое наблюдение №2: а – сагиттальный срез шейно-грудного отдела позвоночника в Т2-режиме; б – аксиальный срез спинного мозга на уровне Th4 позвонка в Т2-режиме……92
Рисунок 3.22 – Результаты МРТ в динамике, спустя 4 года, клиническое наблюдение №2: а – сагиттальный срез шейно-грудного отдела позвоночника, режим Т2; б – аксиальный срез спинного мозга на уровне Th4 позвонка, режим Т2 ……..…92
Рисунок 3.23 – Результаты МРТ пациента М. (1 этап исследования), клинический случай №3: а – сагиттальный срез грудного отдела позвоночника в Т2-режиме; б – аксиальный срез на уровне позвонков Th5-Th6 в Т2-режиме…….93
Рисунок 3.24 – МРТ пациента М. в динамике, спустя 4 года, клинический случай №3: а – сагиттальный срез грудного отдела позвоночника в Т2-режиме; б – аксиальный срез спинного мозга на уровне позвонков Th5-Th6 в Т2-режиме…….93
Рисунок 3.25 – Результат МРТ пациента З., клинический случай №4: а – сагиттальный срез грудного отдела позвоночника в Т2-режиме; б – аксиальный срез спинного мозга на уровне С6-С7 позвонков в Т2-режиме; в – МРТ головного мозга в режиме Т2……..……94